

А.С. Гаспаров¹, К.И. Жордания², Ю.Г. Паяниди², Е.Д. Дубинская¹

¹ Российский университет дружбы народов, Москва, Российская Федерация

² Российский онкологический научный центр им. Н.Н. Блохина РАМН, Москва, Российская Федерация

Онкогинекологические аспекты кистозных образований яичников

Различные кистозные образования яичников диагностируют у 7,8% пациенток репродуктивного возраста и 2,5–18% больных в постменопаузе. **Цель исследования:** изучить прогностическую значимость индекса малигнизации в сопоставлении с гистологическим заключением о характере кистозного образования яичника. **Пациенты и методы:** в исследование было включено 345 пациенток с кистозными образованиями яичников. С учетом возраста пациенток, эхографических особенностей и содержания СА-125 до операции проводился расчет индекса малигнизации. **Результаты:** по результатам обследования пациентки были разделены на 2 группы. В первую группу было включено 283 (62%) женщины с показателем индекса малигнизации <200, которые впоследствии были оперированы в условиях гинекологического отделения. Во вторую группу вошли 52 (38%) пациентки с индексом малигнизации >200. Пациентки с повышенным индексом были направлены для консультации онкогинекологом и получили лечение в стационарах онкологического профиля. Согласно гистологическим заключениям, у женщин с индексом <200 после хирургического вмешательства лапароскопическим доступом были обнаружены: эндометриодные кисты — у 137 (48,4%), серозные цистаденомы — у 73 (25,8%), дермоидные кисты яичников — у 45 (15,9%), параовариальные кисты — у 22 (7,8%), аденокарцинома — у 2 (0,7%). У больных с повышенным индексом структура гистологических заключений существенно отличалась: доброкачественные образования были выявлены лишь в 25% случаев, в 75% диагностированы пограничные или злокачественные опухоли. **Выводы:** анализ полученных данных подтверждает информативность индекса малигнизации в качестве критерия злокачественности в предоперационной диагностике у пациенток с кистозными образованиями яичников. Интраоперационными действиями врача при выполнении оперативного вмешательства лапароскопическим доступом в стационаре общего профиля и при подозрении на злокачественность являются: проведение видеозаписи операции, биопсия образования, биопсия контрлатерального яичника, сальника, подозрительных участков брюшины, а также забор перитонеальной жидкости для цитологического исследования. Результаты этих исследований позволяют определить стадию заболевания и разработать оптимальную тактику ведения.

Ключевые слова: кистозные образования яичников, индекс малигнизации, онкогинекологические аспекты.

Введение

Различные кистозные образования яичников обнаруживают у 7,8% пациенток репродуктивного возраста и 2,5–18% больных в постменопаузе [1]. Рак яичника составляет 4–6% среди всех злокачественных опухолей у женщин и занимает 7-е место по частоте встречаемости [2]. Со случаями ранних стадий рака яичника встречаются в основном гинекологи общего профиля,

и, следует признать, без консультации онколога стадирование и лечение в большинстве случаев проводят неадекватно [3].

В 70% случаев рак яичника диагностируют уже в распространенной стадии, поэтому пятилетняя выживаемость пациенток не превышает 30% [4]. Ранняя диагностика злокачественных опухолей яичников трудна, т.к. до сих пор не существует специфических диагностических тестов, позволяющих выявить опухоль

A.S. Gasparov¹, K.I. Zhordania², Ju.G. Pajanidi², E.D. Dubinskaya¹

¹ People's Friendship University of Russia, Moscow, Russian Federation

² Blokhin Russian Oncological Scientific Centre RAMS, Moscow, Russian Federation

Oncogynecological Aspects of Adnexal Masses

Adnexal masses are frequently found in both symptomatic and asymptomatic women. The frequency of them is 7,8% in reproductive aged women and 2,5–18% in postmenopausal patients. **Aim:** to investigate clinical significance of the Risk of Malignancy Index (RMI) and to compare it with histological findings in patients with adnexal masses. **Patients and methods:** 345 patients with adnexal masses were evaluated. Depending on the menopausal status, serum CA-125 level and ultrasonographic findings RMI scores were calculated for each of patients. **Results:** according to RMI all the patients were divided in to two groups: first group — 283 (62%) of patients with RMI less then 200 and the second group — 52 (38%) women with RMI more then 200. The patients of the second group were referred to the oncologist. Among the patients with RMI <200, 137 (48,4%) endometriomas, 73 (25,8%) serous cystadenoma, 45 (15,9%) dermoid cysts, 22 (7,8%) paraovarian cysts, 2 (0,7%) adenocarcinoma were detected after histological examination. In patients with RMI >200, 25% of benign ovarian tumors, 34,6% of borderline and 40,4% of malignant tumors were verified. **Conclusions:** RMI when used in the presence of a pelvic mass is a useful triage tool to determine those women who should be referred to a gynaecological oncologist. During laparoscopy, in cases of intraoperative malignancy suspicion staging should be performed: videorecord of the surgery, biopsy of the adnexal mass and contralateral ovary, biopsy of the omentum and peritoneum, and aspiration of the peritoneal fluid for cytological examination.

Key words: adnexal masses, risk of malignancy index, intraoperative strategy, oncogynecological aspects.

на начальных этапах ее развития. Прогрессирование рака яичников происходит преимущественно за счет диссеминации по брюшине. Этим объясняется малосимптомное течение заболевания на ранних стадиях, в связи с чем у большинства пациенток болезнь диагностируется на поздних стадиях, когда уже имеются поражение брюшины за пределами малого таза с вовлечением органов брюшной полости, асцитическая жидкость, плеврит [1]. С этим связан тот факт, что около 70% больных со злокачественными опухолями яичников I стадии и 40% со II стадией заболевания поступают в гинекологические стационары общего профиля.

В нашей стране «профиль» пациенток с кистозными образованиями яичников, как правило, определяет гинеколог, а не онколог. Однако четких критериев для направления больных в общегинекологический или онкологический стационар не существует. Гинекологи и гинекологи-онкологи в ряде случаев по-разному оценивают клиническую ситуацию. Так, в структуре непрофильного гинекологического стационара частота выявленного рака яичников составляет 1–3%, в структуре онкологических стационаров она приближается к 95–100%. Органосохраняющая тактика гинекологов в некоторых случаях будет находиться в противоречии с радикализмом онкологов. Дискуссию вызывают как необходимость оперативного вмешательства и доступ, так и объем вмешательства в зависимости от возраста и интраоперационных находок.

Спорными являются рекомендации Европейского общества репродукции человека и эмбриологии (ESHRE), свидетельствующие о том, что хирургическое лечение эндометриоидных кист до 4 см в диаметре не показано, поскольку может приводить к снижению овариального резерва [5]. Ряд гинекологов, выступающих с позиций сохранения овариального резерва у молодых женщин, считают, что возможно консервативное ведение таких больных и, более того, планирование беременности, в т.ч. с помощью репродуктивных вспомогательных технологий [6]. Данная рекомендация вызывает сомнения в связи с тем, что природу образования можно определить только после проведения гистологического исследования. Онкологи же рассматривают любое образование яичников как потенциально злокачественное, что предполагает широкий спектр предоперационного обследования, гистологическую верификацию диагноза и радикальные объемы оперативных вмешательств.

Представляется спорным вопрос о необходимости стандартного и обязательного проведения у всех пациенток с кистозными образованиями яичников гастро- и колоноскопии. Эти исследования являются инвазивными, требуют анестезии и нередко негативно воспринимаются больными. Некоторые зарубежные авторы высказываются против их проведения без наличия на то серьезных оснований. Например, в клиническом руководстве Американского колледжа акушеров-гинекологов (Guideline Summary NGC-6539) о тактике ведения пациенток с образованиями яичников нет прямых указаний для использования этих диагностических методик [7].

Парадокс «кистозных образований яичников» заключается в том, что уже до операции врач-гинеколог с высокой степенью достоверности должен определить вероятность возможного озлокачествления образования. Четких критериев, позволяющих оценить вероятность наличия злокачественной опухоли, как уже говорилось выше, не предложено.

Однако в зарубежной литературе имеется информация об использовании в качестве прогностического маркера (при предоперационной диагностике) индекса малигнизации (ИМ) для предварительной оценки вероятности озлокачествления образования в яичниках. В отечественных работах мы не нашли информации о применении этого параметра в широкой практике.

Отсутствие единого мнения о тактике ведения больных с кистозными образованиями яичников, единого протокола, позволяющего проводить оптимальное обследование и лечение, послужили основанием для выполнения данного исследования.

Цель исследования: изучить прогностическую значимость индекса малигнизации в сопоставлении с гистологическим заключением о характере кистозного образования яичника.

Пациенты и методы

Участники исследования

В исследование было включено 345 пациенток с образованиями яичников (за период с 2010 по 2012 г.), которым было проведено обследование в поликлиническом отделении ГКБ № 79 г. Москвы, являющейся клинической базой кафедры акушерства, гинекологии и репродуктивной медицины ФПК МР РУДН. Средний возраст пациенток составил от 19 до 70 ($37 \pm 5,6$) лет. В структуре больных преобладали пациентки репродуктивного возраста — 210 (74,2%) человек. У 142 (67,6%) пациенток репродуктивного возраста вторым показанием для проведения лапароскопического вмешательства было бесплодие. Показатели СА-125 — от 5,7 до 120,6.

По результатам обследования, включавшего ИМ, пациентки были разделены на 2 группы: в 1-ю группу было включено 283 (62%) женщины с показателем <200, которые впоследствии оперированы в условиях гинекологического отделения ГКБ № 79; во 2-ю группу вошли 52 (38%) пациентки, ИМ у которых превышал 200. Женщины с повышенным ИМ были направлены для консультации онкогинекологом и получили лечение в стационарах онкологического профиля.

Методы исследования

Всем пациенткам проведено общеклиническое обследование. Эхографическое исследование и доплерографию выполняли с использованием ультразвуковых приборов фирмы «Aloka SSD-2000», «Aloka SSD-900» (Япония) с применением трансабдоминального и трансвагинального датчика с частотой 3,5; 5 и 6,0 МГц. Исследование онкомаркеров СА-125, РЭА, СА 19-9 осуществлено по стандартной методике.

В практической работе был использован индекс малигнизации, предложенный американскими исследователями и позволяющий получить предварительную оценку вероятности злокачественности в баллах [8]. Суть математического расчета:

$$\text{ИМ} = \text{Ультразвуковые характеристики (в баллах)} \times \\ \text{Состояние менструальной функции} \\ \text{(пременопауза/постменопауза)} \times \\ \text{Абсолютные показатели СА-125.}$$

В настоящем исследовании ИМ был использован также для пациенток репродуктивного возраста. В этом случае расчеты по формуле велись по образцу пациенток, находящихся в пременопаузе.

Ультразвуковая оценка включала в себя наличие многокамерности, солидного компонента, билатеральных образований яичников, асцита или внутрибрюшных метастазов. Каждому компоненту присваивался 1 балл. При расчете ИМ компоненту «ультразвуковые характеристики» присваивали: 0 баллов — при отсутствии вышеперечисленных признаков, 1 балл — при наличии одного из признаков, 4 балла — при наличии двух и более признаков. Состояние менструальной функции учитывалось в формуле следующим образом: 1 балл — пациенткам в менопаузе, 4 балла — пациенткам в постменопаузе.

Ниже представлены примеры расчета ИМ.

Пример 1.

Пациентка А., 53 года, в постменопаузе, с многокамерным кистозным образованием, имеющим солидный компонент, и показателем СА-125 30 ЕД/мл: 4 балла (возраст) — 4 балла (солидный компонент в многокамерном образовании) — 30 (показатель СА-125) = 480.

Пример 2.

Пациентка М., 27 лет, с двусторонними однокамерными образованиями и показателем СА-125 170 ЕД/мл: 1 балл (возраст) — 1 балл (двусторонние однокамерные образования) — 170 (показатель СА-125) = 170.

При показателе ИМ <200 образование яичника рассценивали как потенциально доброкачественное (табл.).

Независимо от объема оперативного вмешательства, выполненного лапароскопически, проводили удаление придатков или кист яичников с учетом правил абластики (в специальном контейнере) за исключением случаев вскрытия капсул кист при выполнении цистэктомии (что наиболее часто встречалось при вылушивании эндометриоидных кист яичников).

Статистическая обработка данных

Для анализа результатов использовали статистические компьютерные программы «SPSS v. 10.0.7» и «Statistica for Windows v. 6.0». Результаты исследования представлены как средние ± стандартное отклонение (M ± SD). Критерий Колмогорова–Смирнова применяли для подтверждения нормального распределения полученных результатов. Для оценки значимости расхождения частот использовали критерий χ². Различия между группами считали статистически значимыми при p < 0,05.

Результаты и обсуждение

Всего было проанализировано 283 операции у больных с образованиями яичников и ИМ <200: из них 279 лапароскопическим доступом и 4 — лапаротомическим. Доступ оперативного вмешательства определяли по результатам предоперационного обследования, позволяющего предположить доброкачественность, а также исходя из возраста пациентки, размера образования и наличия сопутствующей соматической патологии. Размеры образований яичников составляли от 2,0 до 9,0 см в диаметре.

Согласно данным предоперационного обследования, ИМ не превышал 200 во всех представленных случаях.

Согласно гистологическим заключениям, после хирургического вмешательства лапароскопическим доступом было обнаружено: эндометриоидных кист — 137 (48,4%), серозных цистаденом — 73 (25,8%), дермоидных кист яичников — 45 (15,9%), параовариальных кист — 22 (7,8%), аденокарцином — 2 (0,7%). В одном случае верификации злокачественного образования яичника

Таблица. Расчет индекса малигнизации [9]

Критерий	Балл	Принцип расчета
Менопаузальный статус: • пременопауза и репродуктивный возраст; • постменопауза	1 4	А (1 или 4)
Ультразвуковые особенности: • многокамерность; • солидный компонент; • двусторонние образования; • асцит; • метастазы	Нет особенностей = 0 1 признак = 1 Более 1 признака = 4	В (0, 1 или 4)
Содержание СА-125 в сыворотке крови	Абсолютное значение (ЕД/мл)	С
Расчет индекса малигнизации:		А × В × С

показанием к операции было бесплодие, и небольшие (до 0,5 см) папиллярные разрастания на яичниках явились интраоперационной находкой. Во втором случае выявления рака яичника опухоль расценивали как эндометриоидную кисту. Результаты гистологического заключения после чревосечения (n = 4) подтвердили наличие псевдомуцинозных (в 2 случаях) и серозных (в 2 случаях) цистаденом. Злокачественных образований после проведения чревосечения обнаружено не было.

У 52 пациенток с повышенным ИМ структура гистологических заключений существенно отличалась: доброкачественные образования были диагностированы лишь в 25% случаев, в 75% — пограничные или злокачественные опухоли (рис. 1).

Объемы оперативного вмешательства были представлены в следующем виде: цистэктомия — 203 (71,7%), аднексэктомия — 51 (18%), пангистерэктомия — 29 (10,3%).

Согласно полученным данным, частота диагностических ошибок при использовании ИМ при диагностике природы кистозных образований яичников составила 0,7%. Одним из существенных предоперационных критериев, позволяющих исключить злокачественность образований яичников, по нашему мнению, является расчет индекса, учитывающий параметры возраста пациентки, данные ультразвукового исследования, а также показатели маркера СА-125. В международном руководстве NICE clinical guidelines CG 122 (2011) о ведении больных с раком яичника одним из ключевых моментов является обязательное использование ИМ. В рекомендациях четко указано: пациентка должна быть дополнительно обследована только при ИМ >250.

Согласно данным литературы, чувствительность ИМ 2, предложенного Tingulstad и соавт. и использованного в данной работе, составляет 80%, специфичность — 78,2%, предсказательная ценность положительного результата — 71,6%, предсказательная ценность отрицательного результата — 85,1%. Таким образом, он является более информативным критерием, чем предложенный ранее Jacobs и соавт. ИМ 1 [9, 10], в котором максимальным баллом оценки критериев является 3, а не 4.

По данным последних исследований, чувствительность исследования маркеров СА-125, HE4, ROMA и ИМ при дифференциальной диагностике доброкачественных и злокачественных образований яичников достаточно высока и составляет 70,4; 79,6; 74,1 и 63%, соответственно. Для диагностики злокачественных образований (аденокарцином) чувствительность исследования выше-

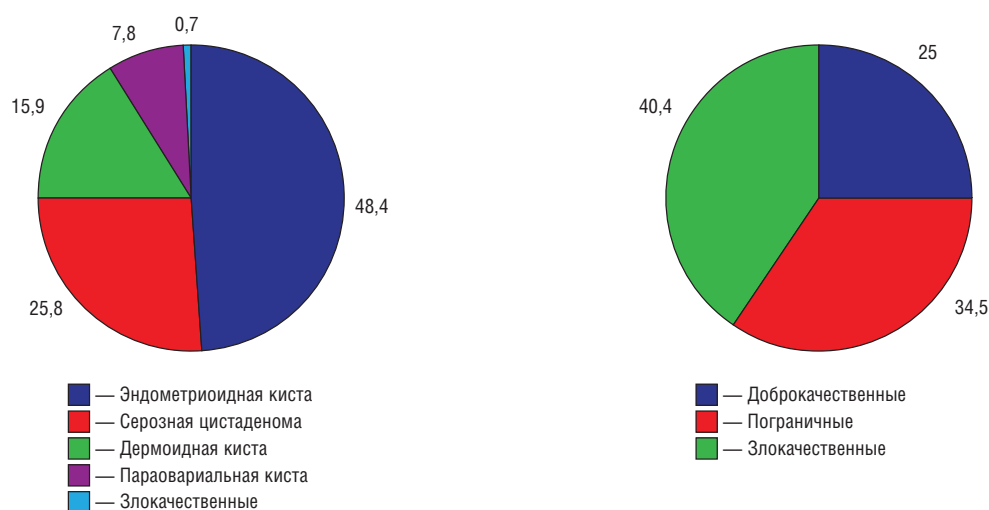


Рис. 1. Структура кистозных образований яичников с учетом индекса малигнизации, %.

Примечание. ИМ – индекс малигнизации.

12 указанных маркеров (CA-125, HE4, ROMA — пре и постменопауза, ИМ) составляет 93,5; 87,1; 80; 95,2 и 87,1%. Наиболее точные цифровые данные при этом можно получить, используя ИМ [11].

Проведенный анализ подтверждает информативность ИМ в качестве критерия злокачественности в предоперационной диагностике у пациенток с кистозными об-

разованиями яичников. Дифференцированный подход в зависимости от показателя индекса позволяет оптимизировать медико-организационные аспекты ведения таких больных, своевременно изменив тактику и направив пациентку в профильное учреждение. Медико-организационные аспекты представлены на рис. 2.

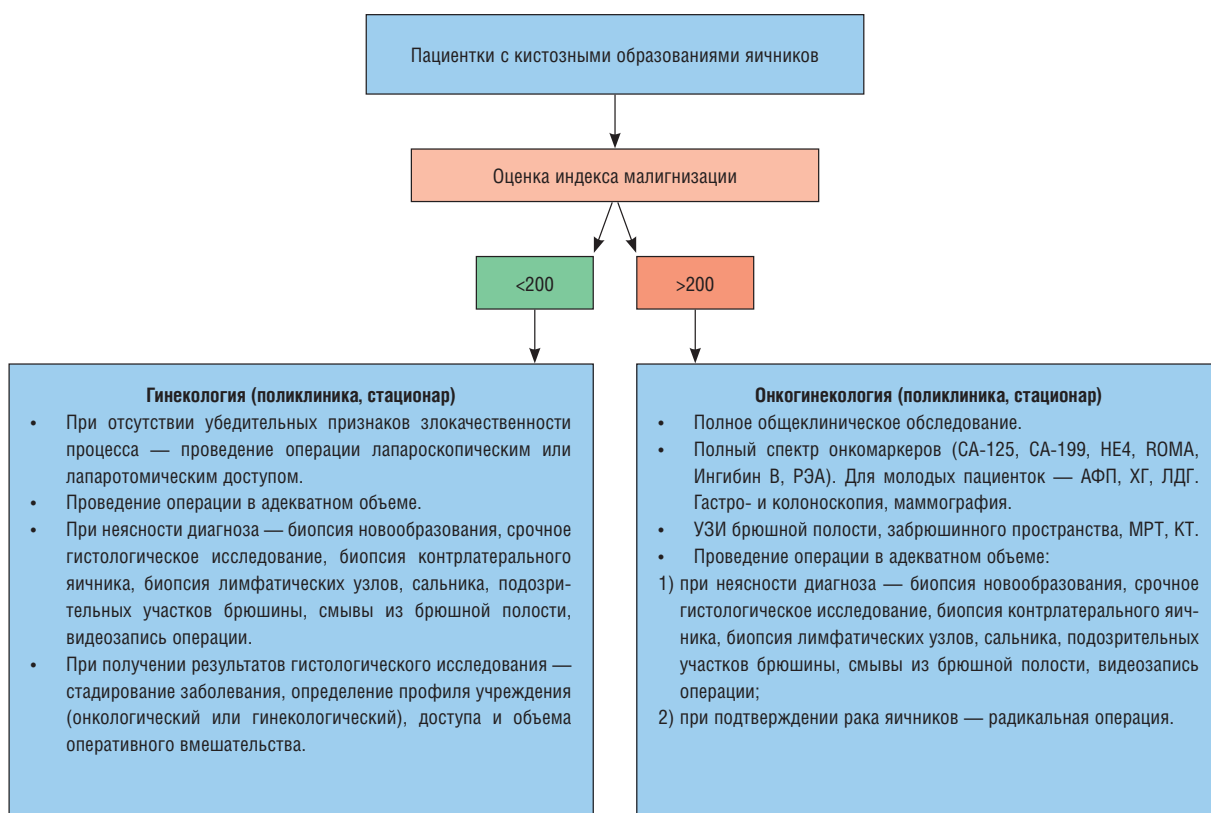

Рис. 2. Медико-организационные аспекты ведения пациенток с кистозными образованиями яичников с использованием индекса малигнизации.

Заключение

Таким образом, проведенный анализ позволяет сделать следующие выводы.

- ИМ <200 у пациенток с кистозными образованиями яичников позволяет определить доброкачественность в 99,3% случаев (в сопоставлении с гистологической верификацией диагноза).
- ИМ >200 позволяет заподозрить злокачественность образований яичников, что соответствует результатам гистологического исследования в 75% случаев (пограничные и злокачественные опухоли).
- При значении ИМ >200 в организационно-медицинском плане пациентке должно (может) быть рекомендовано проведение обследования и лечения в он-

кологическом, а не в гинекологическом учреждении общего профиля.

- При выполнении оперативного вмешательства лапароскопическим доступом в стационаре общего профиля и подозрении на злокачественность интраоперационными «пошаговыми» действиями врача являются: видеозапись операции, биопсия образования (при излитии содержимого кисты — его забор на исследование и тщательная санация брюшной полости), биопсия контрлатерального яичника, сальника, подозрительных участков брюшины, а также забор перитонеальной жидкости для цитологического исследования. Результаты указанных исследований позволят стадировать заболевание и определить оптимальную тактику ведения пациентки.

REFERENCES

1. Kuivasaari-Pirinen P., Anttila M. Ovarian cysts. *Duodecim*. 2011; 127 (17): 1857–1863.
2. Zhordania K.I. *RMZh. Onkologiya — RMJ. Oncology*. 2002; 10 (24): 1095–1102.
3. American College of Obstetricians and Gynecologists (ACOG). Management of adnexal masses. *Washington (DC): American College of Obstetricians and Gynecologists (ACOG)*. 2007. 14 p. (ACOG practice bulletin; no. 83). [116 references].
4. Anton C., Carvalho F.M., Oliveira E.I. A comparison of CA125, HE4, risk ovarian malignancy algorithm (ROMA), and risk malignancy index (RMI) for the classification of ovarian masses. *Clinics (Sao Paulo)*. 2012; 67 (5): 437–441.
5. Gelbaya T.A., Nardo L.G. Evidence-based management of endometrioma. *Reprod. Biomed. Online*. 2011; 23 (1): 15–24.
6. Tsoumpou I., Kyrgiou M., Gelbaya T.A., Nardo L.G. The effect of surgical treatment for endometrioma on *in vitro* fertilization outcomes: a systematic review and meta-analysis. *Fertil. Steril*. 2009; 92 (1): 75–87.
7. Krasnopol'skii V.I., Popov A.A., Slobodyanyuk B.A. *Onkoginekologiya — Oncogynecology*. 2012; 4: 69–73.
8. Tingulstad S., Hagen B., Skjeldestad F.E. et al. Evaluation of a risk of malignancy index based on serum CA125, ultrasound findings and menopausal status in the pre-operative diagnosis of pelvic masses. *Brit. J. Obstet. Gynaecol.* 1996; 103 (8): 826–831.
9. Jacobs I., Oram D., Fairbanks J. et al. A risk of malignancy index incorporating CA125, ultrasound and menopausal status for the accurate pre-operative diagnosis of ovarian cancer. *Brit. J. Obstet. Gynaecol.* 1990; 97: 922–929.
10. Watcharada M., Pissamai Y. The risk of malignancy index (RMI) in diagnosis of ovarian malignancy. *Asian Pacific J. Cancer Prev*. 2009; 10: 865–868.
11. Anton C., Carvalho F.M., Oliveira E.I. A comparison of CA125, HE4, risk ovarian malignancy algorithm (ROMA), and risk malignancy index (RMI) for the classification of ovarian masses. *Clinics (Sao Paulo)*. 2012; 67 (5): 437–441.

FOR CORRESPONDENCE

Dubinskaya Ekaterina Dmitrievna, PhD, associate professor of the Department of Obstetrics, Gynecology and Reproductive Medicine of Faculty of Postgraduate Education, People's Friendship University of Russia

Address: 117198, Moscow, Miklukho-Maklaya St., 8; **tel.:** (495) 434-10-60, **e-mail:** eka-dubinskaya@yandex.ru

Gasparov Aleksandr Sergeevich, PhD, professor, member of RANS, Head of the Department of Plastic and Reconstructive Surgery and Reproductive Medicine of the Department of Obstetrics, Gynecology and Reproductive Medicine, Faculty of Postgraduate Education, People's Friendship University of Russia

Address: 117198, Moscow, Miklukho-Maklaya St., 8; **tel.:** (495) 434-10-60, **e-mail:** 7767778@mail.ru

Zhordania Kirill Iosifovich, PhD, professor of N.N. Blokhin Russian Cancer Research Center of RAMS, Department of Reproductive Medicine and Surgery, A.E. Evdokimov Moscow State Medico-Stomatological University, member of the Moscow Society of Oncologists, member of the International Society of Gynecological Oncology (International Gynecologic Cancer Society)

Address: 115478, Moscow, Kashirskoe highway, 24; **tel.:** (499) 324-19-19, **e-mail:** kiazoo2@yandex.ru

Payanidi Yuliya Gennad'evna, PhD, (N. N. Blokhin Russian Cancer Research Center RAMS), professor of the Faculty of Advanced Training of health care professionals, People's Friendship University of Russia, member of the Moscow Society of Oncologists.

Address: 115478, Moscow, Kashirskoe highway, 24; **tel.:** (499) 324-19-19, **e-mail:** paian-u@rambler.ru