

DOI: 10.15690/vramn782

В.А. Бывальцев<sup>1, 2, 3, 4</sup>, А.А. Калинин<sup>1, 2, 3</sup>, Ю.Я. Пестряков<sup>5</sup>,  
В.В. Шепелев<sup>6</sup>, И.А. Степанов<sup>1</sup><sup>1</sup> Иркутский государственный медицинский университет, Иркутск, Российская Федерация<sup>2</sup> Дорожная клиническая больница на ст. Иркутск-Пассажирский, Иркутск, Российская Федерация<sup>3</sup> Иркутский научный центр хирургии и травматологии, Иркутск, Российская Федерация<sup>4</sup> Иркутская государственная академия последипломного образования, Иркутск, Российская Федерация<sup>5</sup> Краевая клиническая больница, Красноярск, Российская Федерация<sup>6</sup> Военно-клинический морской госпиталь МО РФ, Владивосток, Российская Федерация

# Анализ результатов применения тотальной артропластики межпозвонкового диска пояснично-крестцового отдела позвоночника протезом М6-L: мультицентровое исследование

393

**Обоснование.** Боль в нижней части спины представляет собой актуальную проблему для здравоохранения индустриально развитых стран. Доминирующей причиной развития болевого синдрома в пояснично-крестцовом отделе позвоночника является дегенерация межпозвонковых дисков (МПД). Тотальное протезирование МПД — современный способ хирургического лечения дегенеративных заболеваний МПД, альтернативный методике ригидной стабилизации. **Цель исследования** — провести анализ результатов применения протеза МПД М6-L у пациентов с дегенеративным заболеванием МПД пояснично-крестцового отдела позвоночника, спустя 6, 12, 24 и 36 мес после выполнения оперативного вмешательства. **Методы.** В исследование включены 156 пациентов (92 мужчины, 64 женщины) в возрасте от 23 до 45 лет, которым была выполнена одноуровневая дискэктомия с имплантацией искусственного протеза МПД М6-L на базах трех нейрохирургических центров. Для динамической оценки в сроки 6, 12, 24 и 36 мес, рекомендованные после выполнения операции, использовались клинические параметры (интенсивность выраженности боли по визуально-аналоговой шкале боли, ВАШ; качество жизни по индексу Освестри; субъективная удовлетворенность результатом оперативного лечения по шкале Маснаб) и инструментальные данные (амплитуда движений в оперированном позвоночно-двигательном сегменте, степень гетеротопической оссификации по классификации McAfee-Suchomel). **Результаты.** Среднее значение качества жизни по индексу Освестри до операции составило  $40,2 \pm 6,9\%$ , после —  $12,3 \pm 6,1\%$  ( $t$ -тест,  $p < 0,001$ ). Среднее значение уровня болевого синдрома по ВАШ до операции соответствовало  $6,9 \pm 1,6$  см, после операции —  $1,3 \pm 1,2$  см ( $p < 0,001$ ). Амплитуда движений в оперированном сегменте в начале исследования в среднем составляла  $36,8 \pm 2,6^\circ$ , в течение 36 мес после операции увеличилась до  $41,2 \pm 2,9^\circ$ . В течение всего периода наблюдения выявлены начальные (13,4%) или умеренные (10,2%) признаки гетеротопической оссификации. **Заключение.** Использование протеза МПД М6-L позволяет значительно уменьшить уровень болевого синдрома, улучшить качество жизни и сохранить физиологический объем движений в оперированном позвоночно-двигательном сегменте при низком уровне развития неблагоприятных исходов.

**Ключевые слова:** пояснично-крестцовый отдел позвоночника, дегенерация межпозвонкового диска, динамическая фиксация, тотальная артропластика, протез межпозвонкового диска М6-L.

(Для цитирования: Бывальцев В.А., Калинин А.А., Пестряков Ю.Я., Шепелев В.В., Степанов И.А. Анализ результатов применения тотальной артропластики межпозвонкового диска пояснично-крестцового отдела позвоночника протезом М6-L: мультицентровое исследование. Вестник РАМН. 2017;72 (5):393–402. doi: 10.15690/vramn782)

## Введение

Боль в нижней части спины представляет собой актуальную проблему для здравоохранения большинства индустриально развитых стран [1–3]. Доминирующей причиной развития болевого синдрома в пояснично-крестцовом отделе позвоночника являются дегенеративные заболевания межпозвонковых дисков (МПД). Принято считать, что дегидратация МПД, разрывы фиброзного кольца, выраженное снижение высоты МПД вплоть до его коллапса могут приводить к изменению физиологического объема движений, биомеханической нестабильности позвоночно-двигательного сегмента и, как следствие этого, формированию очага болевой афферентации [4].

При неэффективности консервативного лечения дегенеративных заболеваний МПД рассматривается вопрос

о возможности выполнения оперативного вмешательства. С каждым годом возрастает количество выполненных операций по поводу патологии МПД. Стоит отметить, что вместе с этим активно развиваются и новые минимально-инвазивные методы оперативного лечения [5, 6].

В течение длительного времени «золотым» стандартом хирургического лечения пациентов с дегенерацией МПД пояснично-крестцового отдела позвоночника являлись операция поясничной фиксации или спондилодез [6]. Тем не менее неудовлетворительные отдаленные результаты и высокий процент развития осложнений при данном виде оперативного вмешательства стимулируют нейрохирургов к поиску новых альтернативных способов хирургического лечения указанной нозологической формы [7].

Тотальное протезирование МПД как современный альтернативный способ хирургического лечения деге-

неративных заболеваний МПД набирает все большую популярность во многих нейрохирургических клиниках мира [8]. Целью протезирования МПД является восстановление и поддержание физиологического объема движений позвоночно-двигательного сегмента, что позволяет предотвратить дегенерацию смежных сегментов и нивелировать болевой синдром в спине [8].

Учитывая высокую клиническую эффективность применения тотальной артропластики коленных и тазобедренных суставов при остеоартрозе, разработана методика эндопротезирования МПД при его дегенерации [9]. Первое тотальное протезирование МПД выполнено в конце 1950-х годов шведским хирургом Ulf Fernstrom, но при этом широкое производство протезов МПД в коммерческих целях было начато лишь в 1982 г. [10]. К настоящему времени разработан целый ряд искусственных протезов МПД, среди которых наибольшее распространение получили Charite (Link Spine Group, Германия), Pro-Disc (Spine Solutions, США), AcroFlex (DePuy AcroMed, США), M6 (Spinal Kinetics, Швейцария) [11].

Проведенные исследования по применению искусственных МПД наглядно продемонстрировали их высокую эффективность в отношении клинических и инструментальных исходов у пациентов с дегенерацией МПД по сравнению с операцией спондилодеза [12]. Появление разнообразных конструкций функциональных протезов МПД направлено на оптимизацию послеоперационных исходов, при этом до сих пор отсутствуют единые показания к применению тотальной артропластики у пациентов с дегенеративным заболеванием поясничных МПД [13]. Стоит отметить, что клиническая эффективность использования протезов МПД в мировой литературе трактуется неоднозначно. Так, в исследовании R. Sasso с соавт. [14]

при использовании протеза МПД Flexi Core (Stryker Spine, Франция) в раннем послеоперационном периоде отмечено снижение выраженности болевого синдрома по визуальной аналоговой шкале боли (ВАШ) с 8,6 до 3,6 см и значения качества жизни по индексу Освестри с 62 до 36 баллов. В другом исследовании при применении протеза Maverick (Medtronic Sofamor Danek, США) выраженность боли по ВАШ снизилась с 8,4 до 2,8 см, а качество жизни по индексу Освестри — с 69 до 35 баллов [15]. В наблюдении М. Абакирова с соавт. [16] при протезировании МПД протезом M6-L (Spinal Kinetics, США) были достигнуты следующие клинические результаты: снижение выраженности болевого синдрома по ВАШ с 5,5 до 3,4 см и качества жизни по индексу Освестри с 56 до 27 баллов. Более того, в доступной нам зарубежной и отечественной литературе мы не обнаружили исследований, посвященных анализу результатов применения тотальной артропластики поясничных межпозвоночных дисков протезом M6-L, основанных на опыте нескольких нейрохирургических клиник.

**Цель исследования** — оценить эффективность применения протеза МПД M6-L у пациентов с дегенеративным заболеванием МПД пояснично-крестцового отдела позвоночника спустя 6, 12, 24 и 36 мес после выполнения оперативного вмешательства.

## Методы

### Дизайн исследования

Выполнено открытое наблюдательное неконтролируемое нерандомизированное мультицентровое проспективное исследование.

V.A. Byvaltsev<sup>1, 2, 3, 4</sup>, A.A. Kalinin<sup>1, 2, 3</sup>, A.Y. Pestryakov<sup>5</sup>, V.V. Shepelev<sup>6</sup>, I.A. Stepanov<sup>1</sup>

<sup>1</sup> Irkutsk State Medical University, Irkutsk, Russian Federation

<sup>2</sup> Railway Clinical Hospital on the station Irkutsk-Passazhirskiy of Russian Railways Ltd., Irkutsk, Russian Federation

<sup>3</sup> Irkutsk Scientific Center of Surgery and Traumatology, Irkutsk, Russian Federation

<sup>4</sup> Irkutsk State Academy of Postgraduate Education, Irkutsk, Russian Federation

<sup>5</sup> Regional Clinical Hospital, Krasnoyarsk, Russian Federation

<sup>6</sup> 1 Naval Clinical Hospital, Vladivostok, Russian Federation

## Analysis of Results of the Intervertebral Total Disk Arthroplasty of the Lumbar Spine by M6-L Prosthesis: a Multicenter Study

**Background:** Pain in the lower back is an urgent health issue in industrialized countries. The dominant cause of pain in the lumbosacral spine is the degeneration of the intervertebral discs (IVD). The total prosthetics IVD is a modern method of surgical treatment of IVD degenerative diseases, an alternative method of rigid stabilization. **Aim:** To analyze the results of surgical intervention (IVD prosthesis M6-L implantation) in patients with IVD degeneration of lumbar spine at the 6, 12, 24, and 36 months after the surgery. **Materials and methods:** The study included 156 patients (92 men, 64 women) aged 23 to 45 years who underwent a single-level discectomy with implantation of an artificial IVD prosthesis M6-L at the bases of three neurosurgical centers. For dynamic assessment, clinical parameters (pain intensity from the visual analogue pain scale (VAS), quality of life according to the Oswestry index, subjective satisfaction with the result of surgical treatment on the Macnab scale) and instrumental data (amplitude of movements in the operated spinal-motor segment, degree of heterotopic ossification according to McAfee-Suchomel classification) were applied at 6, 12, 24, and 36 months after surgery. **Results:** The mean value of the quality of life for the Oswestry index before surgery was  $40.2 \pm 6.9\%$ , after —  $12.3 \pm 6.1\%$  ( $t$ -test,  $p < 0.001$ ). The mean value of the level of pain according to VAS before surgery was  $6.9 \pm 1.6$  cm; after surgery —  $1.3 \pm 1.2$  cm ( $t$ -test,  $p < 0.001$ ). The average range of motion in the operated segment at baseline was  $36.8 \pm 2.6^\circ$ , within 36 months after the operation increased up to  $41.2 \pm 2.9^\circ$ . During the entire period of observation the initial (13.4%) or moderate (10.2%) signs of heterotopic ossification were revealed. **Conclusions:** The use of prosthetic IVD M6-L can significantly reduce the level of pain, improve the life quality, and maintain the physiological range of motion in the operated spinal motion segment with a low level of adverse outcomes.

**Key words:** lumbar spine, intervertebral disk degeneration, dynamic fixation, total arthroplasty, intervertebral disk prosthesis M6-L.

(For citation: Byvaltsev VA, Kalinin AA, Pestryakov AY, Shepelev VV, Stepanov IA. Analysis of Results of the Intervertebral Total Disk Arthroplasty of the Lumbar Spine by M6-L Prosthesis: a Multicenter Study. *Annals of the Russian Academy of Medical Sciences.* 2017;72 (5):393–402. doi: 10.15690/vramn782)

### Критерии соответствия

**Критерии включения:** умеренная степень дегенеративных изменений МПД (дискорадикулярный конфликт) без стеноза позвоночного канала (Pfirmann I–II степень [17]); минимальные дегенеративные изменения фасеточных суставов (Fujiwara I–II степень [18]); стойкий болевой синдром, устойчивый к консервативной терапии (4–6 нед); сохранность высоты межтелового промежутка (более 50% от вышележащего), а также отсутствие признаков сегментарной нестабильности в позвоночно-двигательном сегменте (линейная трансляция не более 4 мм, сагиттальная ангуляция не более 10°).

**Критерии исключения:** остеопороз, сегментарная нестабильность, спондилоартроз с компенсаторными изменениями фасеточных суставов и ограничением объема движений, врожденный стеноз позвоночного канала, выполненные ранее хирургические вмешательства на позвоночно-двигательном сегменте, органах брюшной полости и в забрюшинном пространстве, алиментарно-конституциональное ожирение III–IV степени, сахарный диабет, онкопатология.

### Условия проведения

Исследование выполнено на базах Центра нейрохирургии НУЗ «Дорожная клиническая больница на станции Иркутск-Пассажирский» ОАО «РЖД» (Иркутск), нейрохирургического отделения ГБУЗ «Краевая клиническая больница» (Красноярск) и отделения нейрохирургии 1477 Военно-морского клинического госпиталя МО РФ (Владивосток).

### Продолжительность исследования

Значения клинических и рентгенологических параметров оценивали до операции, при выписке и на контрольных обследованиях, рекомендованных через 6, 12, 24 и 36 мес после выполнения оперативного вмешательства. Исследование проводилось в период с ноября 2012 по октябрь 2016 г.

### Описание медицинского вмешательства

Тотальная артропластика поясничных МПД выполнялась по общепринятой хирургической методике [19]. После двукратной обработки операционного поля антисептическим раствором под внутривенным обезболиванием с искусственной вентиляцией легких в положении пациента на спине выполняли классический параректальный доступ слева в проекции дегенерированного МПД. Кожа, подкожная жировая клетчатка и фасция прямой мышцы живота (*m. rectus abdominis*) рассекались проекционно. Методом тупой диссекции осуществляли ретроперитонеальный доступ к передней поверхности пояснично-крестцового отдела позвоночника. Выполняли мобилизацию общих подвздошных сосудов (*aa. и vv. iliaca communes*). В тела позвонков, смежные с дегенерированным МПД, для полноценной визуализации МПД и отграничения магистральных сосудов устанавливали металлические ограничители с помощью ранорасширителя SynFrame (Synthes, Швейцария). Под увеличением операционного микроскопа осуществляли тотальную дискэктомию с билатеральной фораминотомией. С помощью специализированного набора инструментов формировали ложе для протеза МПД. Затем в сформированное ложе имплантировали протез М6-L (Spinal Kinetics, Швейцария) (рис. 1). Контроль положения искусственного МПД производили с помощью флуороскопии.

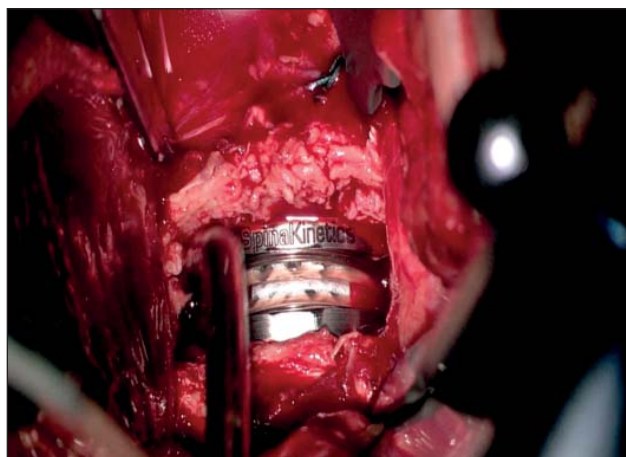


Рис. 1. Интраоперационная фотография: внешний вид имплантированного протеза межпозвоночного диска М6-L на уровне L<sub>v</sub>-S<sub>1</sub>

### Исходы исследования

#### Основной исход исследования

Эффективность лечения оценивали по следующим параметрам:

- выраженность болевого синдрома по визуальной аналоговой шкале боли (ВАШ);
- показатели качества жизни: связанные с болью в спине — по индексу Освестри (Oswestry Disability Index, ODI), с субъективной удовлетворенностью результатами оперативного лечения — по шкале Macnab;
- амплитуда движений в оперированном позвоночно-двигательном сегменте;
- дегенеративные изменения смежного МПД по шкале Pfirmann;
- степень гетеротопической оссификации по классификации McAfee-Suchomel.

#### Дополнительные исходы исследования

Оценивали пол, возраст, рост и вес пациентов, а также технические особенности оперативного вмешательства: продолжительность операции, объем кровопотери, количество и характер осложнений, сроки госпитализации и время активизации.

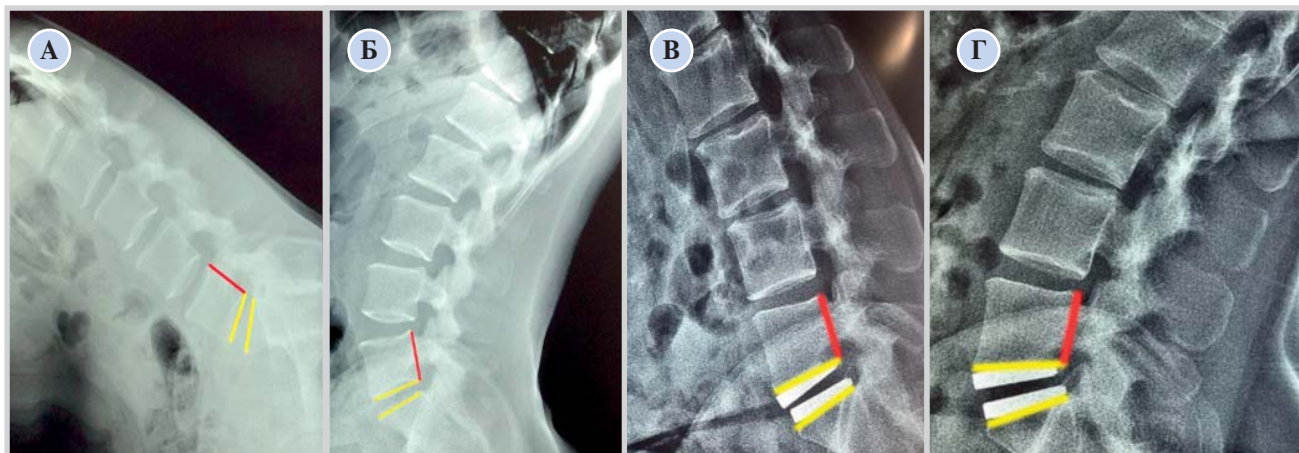
### Методы регистрации исходов

Выраженность болевого синдрома в нижней части спины, качество жизни пациентов, а также субъективная удовлетворенность оперативным вмешательством оценивались методом анкетирования [20].

Амплитуда движений оперированного позвоночно-двигательного сегмента измерялась по данным поясничных спондилограмм путем измерения угла между линиями, проведенными через замыкательные пластинки и заднюю поверхность тела позвонка (рис. 2).

Дегенерацию смежных МПД оценивали с помощью метода магнитно-резонансной томографии (МРТ) в стандартных T2-взвешенных изображениях, полученных с помощью аппарата МРТ 1,5 Т (Siemens Magnetom Essenza, Германия), согласно шкале Pfirmann с соавт. [17]. Оценка степени гетеротопической оссификации выполнялась с помощью спондилограмм пояснично-крестцового отдела позвоночника в соответствии с оригинальной классификацией McAfee-Suchomel [3, 21].

Вышеуказанные исходы исследования регистрировались у всех пациентов до выполнения операции, в раннем послеоперационном периоде, а также в сроки контрольных госпитализаций, рекомендованных через



**Рис. 2.** Функциональная спондилография пояснично-крестцового отдела позвоночника

*Примечание.* А, Б — до выполнения оперативного вмешательства, В, Г — после установки протеза межпозвоночного диска М6-Л.

6, 12, 24 и 36 мес после выполнения оперативного вмешательства.

Продолжительность оперативного вмешательства измерялась от момента выполнения разреза и до ушивания кожи. Объем кровопотери оценивался с учетом количества аспирированной крови и ирригированных в рану физиологического раствора, перекиси водорода и антисептических средств. Количество и характер осложнений анализировались как в интра-, так и послеоперационном периоде. Продолжительность госпитализации считалась от момента поступления пациента в стационар и до дня выписки. Время активизации после оперативного вмешательства оценивалось от момента перевода пациентов из отделения реанимации и интенсивной терапии до их вертикализации.

#### Этическая экспертиза

Исследование одобрено Этическим комитетом ФГБОУ ВО «Иркутский государственный медицинский университет» (протокол № 118/4 от 20.09.2012). Каждый из включенных в исследование пациентов дал письменное информированное согласие.

#### Статистический анализ

Статистическая обработка данных проводилась с использованием программного обеспечения Microsoft Excel 2010. Оценка характера распределения признаков производилась по тестам на нормальность Шапиро–Уилка, Колмогорова–Смирнова и Лиллиефорса. Учитывая отсутствие по указанным тестам достоверных отличий ( $p > 0,05$ ), распределение считали нормальным. Описательные статистические данные представлены в виде  $M \pm SD$ , где  $M$  — среднее значение,  $SD$  — стандартное отклонение. Категориальные переменные представлены в процентных соотношениях. Статистическая достоверность показателей до операции, а также в раннем и отдаленном послеоперационных периодах (величина  $p$ ) определялась с помощью парного  $t$ -теста Стьюдента. Достоверными считали различия  $p < 0,05$ .

## Результаты

#### Объекты (участники) исследования

В исследование включено 156 пациентов (92 мужчины, 64 женщины) в возрасте от 23 до 45 лет (средний возраст составил  $36,5 \pm 5,8$  года). Средний рост и вес пациентов составил  $170,2 \pm 9,6$  см и  $68,3 \pm 10,6$  кг соответ-

ственно. В 103 (66%) случаях оперативное вмешательство осуществлено на уровне  $L_V-S_I$ , в 43 (27,6%) — на уровне  $L_{IV}-L_V$ , у 10 пациентов (6,4%) протезирование МПД выполнено на уровне  $L_{III}-L_{IV}$ .

#### Основные результаты исследования

При анализе качества жизни пациентов по индексу Освестри установлена значимая положительная динамика функционального состояния после операции по сравнению с дооперационным значением — в среднем с  $40,2 \pm 6,9$  до  $12,5 \pm 7,3\%$  через 6 мес после операции ( $p < 0,001$ ), при последующем наблюдении статистически значимых изменений качества жизни не зарегистрировано и через 36 мес составило  $12,3 \pm 6,1\%$  (рис. 3). Согласно литературным данным, снижение индекса качества жизни Освестри на 10 баллов ассоциируется с достижением пациентом минимальной клинической разницы (МКР) его состояния до и после лечения [19]. В настоящем исследовании все пациенты достигли МКР.

В раннем послеоперационном периоде отмечено существенное уменьшение интенсивности болевого синдрома у всех пациентов на  $2,9 \pm 1,7$  см. Оценка болевого синдрома по ВАШ позволила выявить положительную динамику в виде значимого снижения его выраженности после операции в среднем с  $6,9 \pm 1,6$  до  $1,2 \pm 1,9$  см через 6 мес после операции ( $p < 0,001$ ) с сохранением минимальных его значений в течение всего исследования, и через 36 мес после операции степень выраженности болевого синдрома по ВАШ составила  $1,3 \pm 1,2$  см (рис. 4). Принято считать, что снижение интенсивности боли в спине на  $1,8-1,9$  см по ВАШ эквивалентно достижению пациентом МКР [20]. По нашим данным, при динамической оценке выраженности боли в спине МКР по ВАШ достигли все исследуемые пациенты.

При анализе удовлетворенности пациентами результатами оперативного вмешательства по субъективной шкале Маснаб в динамике выявлены преимущественно хорошие и отличные исходы — более 90% (рис. 5), что подтверждает функциональную состоятельность оперированного отдела позвоночника и социальную адаптацию оперированных пациентов.

Всем пациентам выполнена функциональная спондилография пояснично-крестцового отдела позвоночника в отмеченные протоколом исследования временные промежутки. Объем движений в оперированном позвоночно-двигательном сегменте сохранялся в физиологических пределах: амплитуда движений в оперированном сегменте до операции в среднем составляла  $36,8 \pm 2,6^\circ$ ,

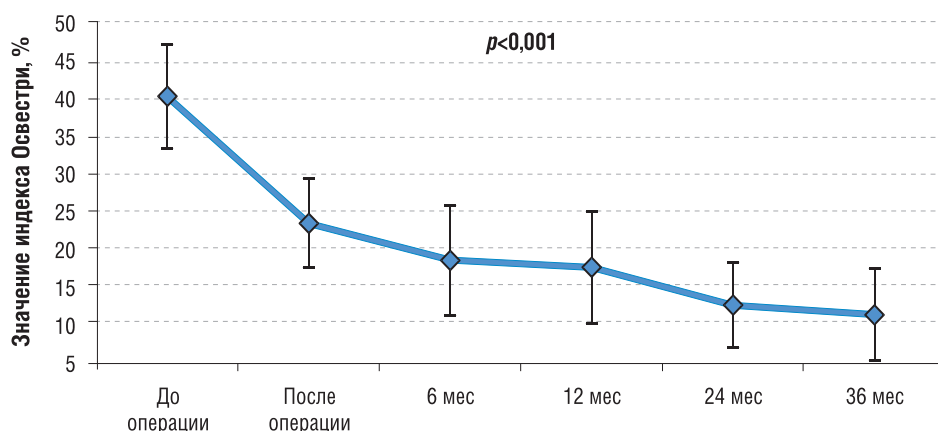


Рис. 3. Оценка клинических исходов пациентов исследуемой группы: динамика функционального состояния пациентов по индексу Освестри (в %)

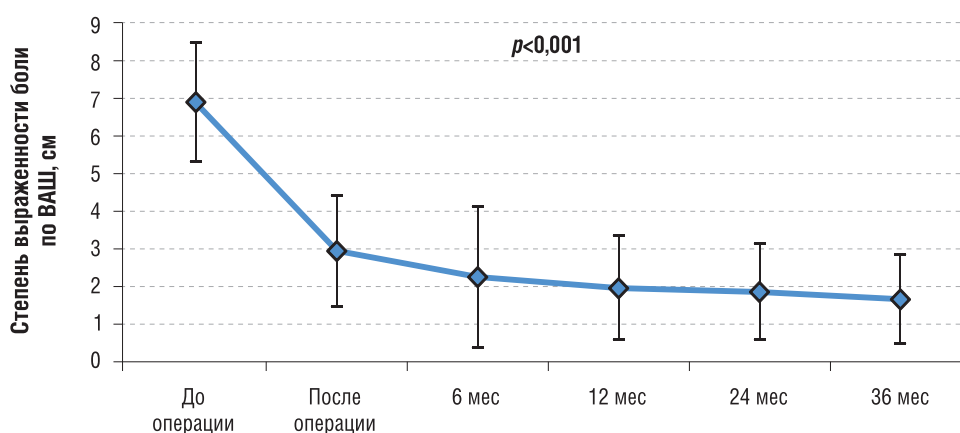


Рис. 4. Оценка клинических исходов пациентов исследуемой группы: динамика выраженности болевого синдрома в спине по ВАШ (в см)  
Примечание. ВАШ — визуальная аналоговая шкала.

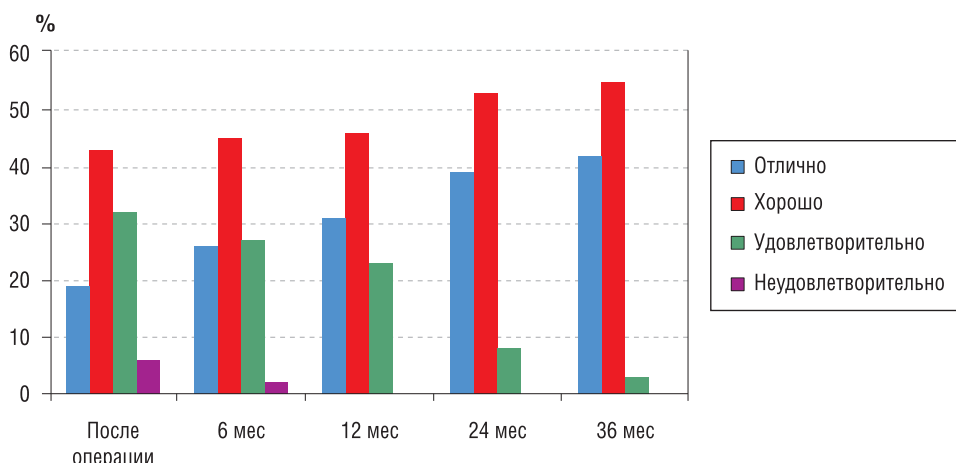


Рис. 5. Субъективная удовлетворенность пациентов оперативным вмешательством по шкале Macnab

через 6 мес наблюдения —  $41,1 \pm 2,8^\circ$ , а спустя 36 мес от момента выполнения артропластики —  $41,2 \pm 2,9^\circ$  (рис. 6). Признаков нестабильности элементов конструкции не наблюдалось.

При МРТ смежных сегментов в отдаленном периоде (через 36 мес) в 3/156 МПД (1,9%) зарегистрированы изменения по Pfirman с 0 до II степень, в 4/156 (2,6%) — с 0 до I степень, в 2/156 (1,3%) — с I до II степени. У всех пациентов дегенеративные изменения смежных сегментов были клинически незначимыми, хирургических вмешательств в анамнезе не потребовалось.

По нашим данным, в течение всего периода наблюдения в 21/156 (13,5%) случае выявлены начальные и у 16/156 (10,3%) — умеренные признаки гетеротопической оссификации (I–II степени по классификации McAfee–Suchomel).

**Дополнительные результаты исследования**

Средняя продолжительность операции составила  $130 \pm 20,07$  мин, средний объем кровопотери равен  $227,7 \pm 36,7$  мл. Длительность стационарного лечения составила  $8,3 \pm 1,4$  дня.

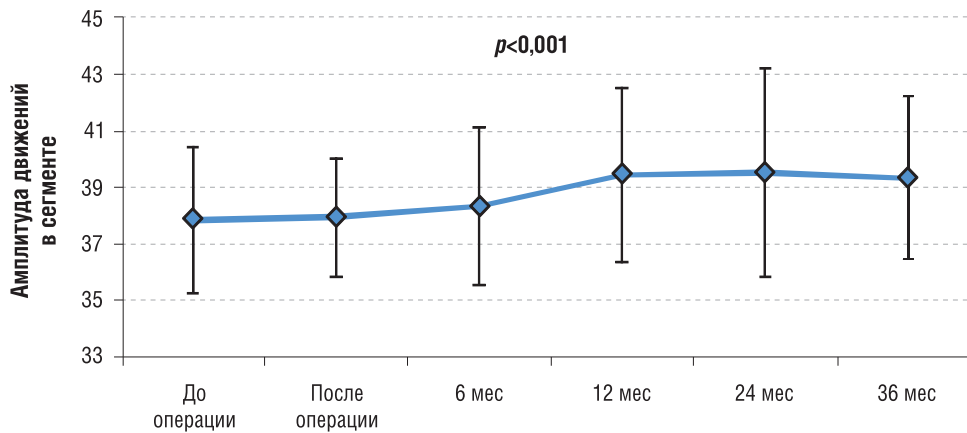


Рис. 6. Изменение амплитуды движений (M±SD) оперированного сегмента (в градусах)

**Нежелательные явления**

При анализе полученных данных верифицировано 2/156 (1,3%) случая формирования гематомы забрюшинного пространства без признаков инфицирования и 1/156 (0,6%) случаев ретроградной эякуляции. Также у 3/156 (1,9%) пациентов интраоперационно при мобилизации *vv. iliacaе communis* произошло краевое их повреждение: наложение микрохирургического сосудистого шва в этих случаях позволило ликвидировать кровопотерю и неблагоприятный исход у пациентов. В 1/156 (0,6%) случае диагностирована миграция имплантата на фоне физической нагрузки, связанная с недооценкой степени остеопороза: выполнено удаление имплантата и межтеловой спондилодез кейджем.

**Обсуждение**

Многочисленные исследования результатов декомпрессивных и стабилизирующих оперативных вмешательств свидетельствуют об отсутствии физиологического распределения биомеханической нагрузки на смежные позвоночно-двигательные сегменты (табл.). Показано, что 20% пациентов, которым выполнялась операция спондилодеза по поводу дегенеративных заболеваний МПД, в последующем потребовались повторные операции на смежных позвоночно-двигательных сегментах [26]. Данные обстоятельства способствовали развитию новых технологических решений в спинальной нейрохирургии, которые позволили бы сохранять движение в пораженном сегменте, снижать нагрузку на смежные уровни и предотвращать прогрессирование дегенеративного процесса. Таким инновационным направлением стала методика тотальной артропластики МПД, которая в настоящее время является популярным методом лечения пациентов с дегенеративными заболеваниями позвоночника.

На сегодняшний день для тотальной артропластики МПД разработаны протезы нового поколения, в которых используется ядро из гидрогеля или полиуритана. Их основной биомеханический эффект — восстановление функции МПД посредством сохранения подвижности и упругости сегмента, а также правильного распределения возникающей осевой нагрузки [27].

По данным J. Le Huec с соавт. [23], от 73 до 77% пациентов достигли МКР по индексу Освестри при одноуровневой и двухуровневой артропластике МПД соответственно протезом ProDisc. При использовании протеза МПД Charite МКР достигли от 47 до 51%, Maverick —

47–63% пациентов [24], протеза М6-L — 51–66% [22]. По литературным данным, достижение МКР пациентами по ВАШ варьируют в широких пределах — от 41 до 79% [23], 58–75% [24], 46–64% [25] и от 53 до 72% [28]. По нашим данным, все пациенты достигли МКР согласно анализу индексов качества жизни Освестри и ВАШ.

Таким образом, результаты применения методики тотальной протезирования МПД пояснично-крестцового отдела позвоночника во многом зависят от показаний использования искусственного диска, типа применяемого протеза, технических деталей операции и биологических особенностей организма-реципиента. Несмотря на различия в полученных результатах, посвященных применению конструктивно различающихся протезов МПД, исследования подтверждают клиническую эффективность использования методики тотального протезирования МПД при его дегенеративном заболевании.

Важнейшим показателем после выполнения тотальной артропластики МПД является амплитуда движений оперированного сегмента. Наблюдаемое нами увеличение амплитуды движений оперированного сегмента в среднем на 4,4° согласуется с результатами ряда зарубежных исследователей. Так, в исследовании J. Le Huec с соавт. [23] у 35 пациентов, которым была выполнена тотальная артропластика МПД протезом Maverick, отмечалось увеличение амплитуды движений сегмента на 5,1° для уровня L<sub>IV</sub>–L<sub>V</sub> и на 4,9° для уровня L<sub>V</sub>–S<sub>1</sub>. S. Caker с соавт. [24] при артропластике протезом ProDisc отмечали увеличение амплитуды движений в оперированном сегменте в среднем на 8,4°. В работе R. Ritter с соавт. [25] при использовании протеза М6-L амплитуда движений оперированного сегмента увеличилась в среднем на 6°.

При выполнении операции ригидной стабилизации происходит неравномерное распределение биомеханической нагрузки на смежные сегменты, что в конечном итоге запускает в них процессы дегенерации. Наличие клиничко-неврологической симптоматики (боль в спине, признаки поражения корешков спинного мозга), а также рентгенологических признаков дегенеративного заболевания смежных позвоночно-двигательных сегментов принято называть синдромом смежного сегмента. Частота развития синдрома смежного сегмента после выполнения операции поясничной фиксации варьирует от 7 до 73% [28]. Методика тотальной артропластики МПД, за счет сохранения нормальной амплитуды движений и восстановления пространственных взаимоотношений в оперированном сегменте позволяет равномерно распределить нагрузку на смежные уровни и тем самым предупредить развитие их дегенерации [23-25,28]. С другой стороны, по

Таблица. Сравнительная характеристика клинических серий, посвященных применению тотального протезирования межпозвонковых дисков

Исследование	Число пациентов	Длительность наблюдения, мес	Длительность операции, мин	Объем кровопотери, мл	Используемый протез межпозвонкового диска	Снижение болевого синдрома по ВАШ, см	Улучшение качества жизни по индексу Oswestri, %	Амплитуда движений оперированного сегмента, градус	Осложнения, %
[22]	83	24	79,4±30,6	180,3	ProDisc	С 6,2 до 1,9	С 43 до 16	С 39,2 до 40,6	6
[14]	67	24	82	97	FlexiCore	С 8,6 до 1,6	С 62 до 12	-	4,7
[15]	25	24	-	-	Maverick	С 8,24±1,09 до 0,84±0,69	С 67,2 до 9,12	-	0
[16]	109	18	102,4±45,8	232,3	M6-L	С 5,2 до 2,3	С 55,1 до 22	В среднем 9,2±2,8	8,3
[23]	64	48	-	-	Maverick	С 8,2 до 3,3	С 42,4 до 13,6	На 5,1 для уровня L <sub>IV</sub> -L <sub>V</sub> и на 4,9 для уровня L <sub>V</sub> -S <sub>I</sub>	3,12
[24]	152	36	-	-	ProDisc	С 7,02 до 1,25	С 48 до 21,1	На 8,4	8,55
[25]	75	24	84,4±36,9	201,7	M6-L	С 7,0±2,0 до 2,5±2,6	С 43,3 до 21	С 38,0 до 40,6	6,6
Настоящее исследование	156	36	104±14,07	157,7±36,7	M6-L	С 6,9±1,6 до 1,3±1,2	С 40,2±6,9 до 12,3±6,1	С 36,8±2,6 до 41,2±2,9	3,2

Примечание. ВАШ — визуальная аналоговая шкала.

мнению P. Korovessis с соавт. [29], синдром смежного сегмента после тотального протезирования МПД развивается с такой же частотой, как и после выполнения операции ригидной стабилизации. В работе S. Lee с соавт. [30] было отмечено, что в группе пациентов после тотального протезирования МПД достоверно чаще требовались повторные операции на смежных уровнях по поводу развития синдрома смежного сегмента. В обоих исследованиях период наблюдения за пациентами составил не менее 4 лет. По нашим данным, не зарегистрировано развития клинически значимого синдрома смежного сегмента, показания к дополнительной хирургической коррекции отсутствовали.

Согласно данным мировой литературы, количество осложнений после выполнения тотальной артропластики МПД варьирует от 1 до 40%. В нашем исследовании этот показатель составил 3,2%. Такую разницу в процентах можно объяснить разными методами и подходами к выполнению протезирования МПД в специализированных центрах, а также опытом команды нейрохирургов или ортопедов [31]. Одним из наиболее опасных осложнений в хирургии является повреждение магистральных сосудов. В литературе повреждения подвздошных сосудов при забрюшинном доступе к позвоночнику встречаются в 1,9–2,9% случаев [23]. В нашем исследовании повреждение подвздошных сосудов отмечено у 3 (1,9%) пациентов.

Ретроградная эякуляция, по данным различных авторов, встречается в 0,1–4,1% случаев; по нашим данным, осложнение такого рода наблюдалось у 1 (0,6%) пациента.

Инфекционные осложнения в области послеоперационной раны наблюдаются довольно часто, что связано с широким распространением патогенной микрофлоры, устойчивой к действию различных противомикробных препаратов, снижением активности иммунной защиты организма пациента и наличием соматической патологии различного спектра (сахарный диабет, хроническая сердечная недостаточность, хроническая болезнь почек и т.д.). По данным различных авторов, осложнение такого рода отмечается в 0,9–6,3% случаев [32]. В ходе исследования нами не отмечено инфекционных осложнений в области послеоперационной раны.

Явления спонтанной гетеротопии костной ткани при имплантации искусственных МПД представляют собой актуальную проблему в спинальной нейрохирургии. Гетеротопическая оссификация относится к нарушениям, которые характеризуются формированием кости в тканях, в норме не имеющих остеогенных свойств. При этом образованная костная ткань иногда приобретает черты тканевой организации, но тем не менее она несет все признаки структурно-функциональной неполноценности [3, 9]. Причины и механизм образования очагов гетеротопической оссификации до конца не ясны. Определенную роль в формировании костных гетеротопий играют метаболические нарушения, травмы, нейрогенные и генетические факторы. Особая роль в формировании очагов костной гетеротопии отводится цитокинам (TNF $\alpha$ , TGF $\beta$ , IFN $\gamma$ , IL17), которые индуцируют синтез костных морфогенетических белков. Костные морфогенетические

белки, синтезируемые человеческими стромальными мезенхимальными клетками, способствуют их дифференцировке в клетки костной ткани [11]. По данным специализированной литературы, костная гетеротопия является частым осложнением протезирования МПД. Так, в исследовании J. Cho с соавт. [33] после 36 мес наблюдения в 56% случаев выявлена гетеротопическая оссификация I–II степени и в 3% — оссификация III степени. В работе M. Varbagallo с соавт. [34] после двухлетнего периода наблюдения признаки костной гетеротопии были выявлены в 42,2% случаев. В наблюдении S. Park с соавт. [35] в течение 45 мес признаки гетеротопической оссификации выявлены в 30,5% случаев, при этом оссификация I степени отмечена в 9,8% случаев, II — в 14,6%, III — в 6,1%. По нашим данным, в течение всего периода наблюдения в 21 (13,4%) случае выявлены начальные и у 16 (10,2%) пациентов — умеренные признаки гетеротопической оссификации (I–II степени).

### Ограничение исследования

Ограничением данного исследования является лимитированная продолжительность наблюдения (36 мес), что не позволяет оценить функциональное состояние искусственных межпозвонковых дисков в более длительном анамнезе и частоту формирования спондилодеза в оперированном позвоночно-двигательном сегменте.

Однотипность использованных конструкций не позволяет оценить преимущества или недостатки различных систем.

Нечастая изолированная дегенерация одного позвоночно-двигательного сегмента отразилась на оценке смежных сегментов после динамической фиксации симптоматического уровня поражения.

### Заключение

Использование протеза МПД М6-L является новым реконструктивно-восстановительным способом динамической коррекции умеренного дегенеративного процесса МПД на пояснично-крестцовом отделе позвоночника, позволяющим значительно уменьшить уровень болевого синдрома, улучшить качество жизни и сохранить физиологический объем движений в оперированном позвоночно-двигательном сегменте при низком уровне развития неблагоприятных исходов.

### Источник финансирования

Оригинальное исследование проведено в рамках научной программы, поддержанной грантом Российского научного фонда (проект № 15–15–30037).

### Конфликт интересов

Авторы данной статьи подтвердили отсутствие конфликта интересов, о котором необходимо сообщить.

### ЛИТЕРАТУРА

1. Бывальцев В.А., Калинин А.А., Белых Е.Г., и др. Оптимизация результатов лечения пациентов с сегментарной нестабильностью поясничного отдела позвоночника при использовании малоинвазивной методики спондилодеза //

*Вопросы нейрохирургии им. Н.Н. Бурденко.* — 2015. — Т.79. — №3 — С. 45–54. [Byvaltsev VA, Kalinin AA, Belykh EG, et al. Optimization of segmental lumbar spine instability treatment using minimally invasive spinal fusion technique. *Zh Vopr Neurokhir*



- Im N N Burdenko*. 2016;79(3):45–54. (In Russ.) doi: 10.17116/neiro201579345-54.
2. Frelinghuysen P, Huang RC, Girardi FP, Cammisa FP. Lumbar total disc replacement part I: rationale, biomechanics, and implant types. *Orthop Clin North Am*. 2005;36(3):293–299. doi: 10.1016/j.ocl.2005.02.014.
  3. Сухомел П., Бывальцев В.А. Анализ использования искусственных дисков Prodisc C<sup>TM</sup> для артропластики шейных дисков за 2-летний период у 54 пациентов // *Вопросы нейрохирургии им. Н.Н. Бурденко*. — 2008. — №3 — С. 20–25. [Suchomel P, Byvaltsev VA. Total cervical disk replacement by Prodisc C(tm) in 54 patients with 2-year follow-up. *Zh Vopr Neurokhir Im N N Burdenko*. 2008;(3):45–54. (In Russ).]
  4. Zigler J, Delamarter R, Spivak JM, et al. Results of the prospective, randomized, multicenter food and drug administration investigational device exemption study of the ProDisc (R)-L total disc replacement versus circumferential fusion for the treatment of 1-level degenerative disc disease. *Spine (Phila Pa 1976)*. 2007;32(11):1155–1162. doi: 10.1097/BRS.0b013e318054e377.
  5. Belykh E, Krutko AV, Baykov ES, et al. Preoperative estimation of disc herniation recurrence after microdiscectomy: predictive value of a multivariate model based on radiographic parameters. *Spine J*. 2017;17(3):390–400. doi: 10.1016/j.spinee.2016.10.011.
  6. Бывальцев В.А., Калинин А.А., Акшулаков С.К., и др. Мультицентровой анализ результатов применения прямого бокового межтелового спондилодеза (DLIF) и транскутанной транспедикулярной фиксации у пациентов с дегенеративными заболеваниями межпозвоночных дисков поясничного отдела позвоночника // *Вестник Российской академии медицинских наук*. — 2017. — Т.72. — №2 — С. 149–158. [Byvaltsev VA, Kalinin AA, Akshulakov SK, et al. Multicenter analysis of the results of application of direct lateral interbody fusion (DLIF) and transcuteaneous transpedicular fixation in patients with degenerative disc diseases of the lumbar spine. *Annals of the Russian Academy of Medical Sciences*. 2017;72(2):149–158. (In Russ.)] doi: 10.15690/vram773.
  7. Blumenthal S, McAfee PC, Guyer RD, et al. A prospective, randomized, multicenter Food and Drug Administration investigational device exemptions study of lumbar total disc replacement with the CHARITE artificial disc versus lumbar fusion: part I: evaluation of clinical outcomes. *Spine (Phila Pa 1976)*. 2005;30(14):1565–1575. doi: 10.1097/01.brs.0000170587.32676.0e.
  8. Cunningham BW, Dmitriev AE, Hu N, McAfee PC. General principles of total disc replacement arthroplasty: seventeen cases in a nonhuman primate model. *Spine (Phila Pa 1976)*. 2003;28(20):S118–124. doi: 10.1097/00007632-200310151-00005.
  9. Fairbank J, Frost H, Wilson-MacDonald J, et al. Randomised controlled trial to compare surgical stabilisation of the lumbar spine with an intensive rehabilitation programme for patients with chronic low back pain: the MRC spine stabilisation trial. *BMJ*. 2005;330(7502):1233. doi: 10.1136/bmj.38441.620417.8F.
  10. Fernstrom U. Arthroplasty with intercorporeal endoprosthesis in herniated disc and in painful disc. *Acta Chir Scand Suppl*. 1966;357:154–159.
  11. Rifas L. T-cell cytokine induction of BMP-2 regulates human mesenchymal stromal cell differentiation and mineralization. *J Cell Biochem*. 2006;98(4):706–714. doi: 10.1002/jcb.20933.
  12. van den Eerenbeemt KD, Ostelo RW, van Royen BJ, et al. Total disc replacement surgery for symptomatic degenerative lumbar disc disease: a systematic review of the literature. *Eur Spine J*. 2010;19(8):1262–1280. doi: 10.1007/s00586-010-1445-3.
  13. Skold C, Tropp H, Berg S. Five-year follow-up of total disc replacement compared to fusion: a randomized controlled trial. *Eur Spine J*. 2013;22(10):2288–2295. doi: 10.1007/s00586-013-2926-y.
  14. Sasso RC, Foulk DM, Hahn M. Prospective, randomized trial of metal-on-metal artificial lumbar disc replacement: Initial results for treatment of discogenic pain. *Spine (Phila Pa 1976)*. 2008;33(2):123–131. doi: 10.1097/brs.0b013e31816043af.
  15. Oktenoglu T, Ozer AF, Sasani M, et al. Posterior transpedicular dynamic stabilization versus total disc replacement in the treatment of lumbar painful degenerative disc disease: a comparison of clinical results. *Adv Orthop*. 2013;2013:874090. doi: 10.1155/2013/874090.
  16. Абакиров М.Д., Круглов И.А., Абдрахманов Р.Р., и др. Эндопротезирование межпозвоночных дисков поясничного отдела позвоночника // *Хирургия позвоночника*. — 2016. — Т.13. — №1 — С. 59–66. [Abakirov MD, Kruglov IA, Abdrakhmanov RR, et al. Total lumbar disc arthroplasty. *Spine surgery*. 2016;13(1):59–66. (In Russ).]
  17. Pfirrmann CW, Metzendorf A, Zanetti M, et al. Magnetic resonance classification of lumbar intervertebral disc degeneration. *Spine (Phila Pa 1976)*. 2001;26(17):1873–1878. doi: 10.1097/00007632-200109010-00011.
  18. Fujiwara A, Lim TH, An HS, et al. The effect of disc degeneration and facet joint osteoarthritis on the segmental flexibility of the lumbar spine. *Spine (Phila Pa 1976)*. 2000;25(23):3036–3044. doi: 10.1097/00007632-200012010-00011.
  19. Park CK. Total disc replacement in lumbar degenerative disc diseases. *J Korean Neurosurg Soc*. 2015;58(5):401–411. doi: 10.3340/jkns.2015.58.5.401.
  20. Бывальцев В.А., Белых Е.Г., Сороковиков В.А., Арсентьева Н.И. Использование шкал и анкет в вертебрологии // *Журнал неврологии и психиатрии имени С.С. Корсакова*. — 2011. — Т.111. — №9–2 — С. 51–56. [Byval'tsev VA, Belykh EG, Sorokovikov VA, Arsent'eva NI. The use of scales and questionnaires in vertebralogy. *Zhurnal neurologii i psichiatrii*. 2011;111(9–2):51–56. (In Russ).]
  21. McAfee PC, Fedder IL, Saiedy S, et al. Experimental design of total disc replacement — experience with a prospective randomized study of the SB Charitè. *Spine (Phila Pa 1976)*. 2003;28(20):S153–S162. doi: 10.1097/01.Brs.0000092217.34981.E1.
  22. Siepe CJ, Mayer HM, Wiechert K, Korge A. Clinical results of total lumbar disc replacement with ProDisc II — three-year results for different indications. *Spine (Phila Pa 1976)*. 2006;31(17):1923–1932. doi: 10.1097/01.brs.0000228780.06569.e8.
  23. Le Huec JC, Mathews H, Basso Y, et al. Clinical results of Maverick lumbar total disc replacement: two-year prospective follow-up. *Orthop Clin North Am*. 2005;36(3):315–322. doi: 10.1016/j.ocl.2005.02.001.
  24. Berg S, Tullberg T, Branth B, et al. Total disc replacement compared to lumbar fusion: a randomised controlled trial with 2-year follow-up. *Eur Spine J*. 2009;18(10):1512–1519. doi: 10.1007/s00586-009-1047-0.
  25. Ritter RD, Pettine KA, Knight RQ, et al. Direct comparison of two lumbar total disc replacement devices: results from a prospective, randomized, multicenter FDA-regulated trial. *Spine J*. 2010;10(9):11–15. doi: 10.1016/j.spinee.2010.07.036.
  26. Schmidt R, Obertacke U, Nothwang J, et al. The impact of implantation technique on frontal and sagittal alignment in total lumbar disc replacement: a comparison of anterior versus oblique implantation. *Eur Spine J*. 2010;19(9):1534–1539. doi: 10.1007/s00586-010-1432-8.
  27. Chung SS, Lee CS, Kang CS, Kim SH. The effect of lumbar total disc replacement on the spinopelvic alignment and range of motion of the lumbar spine. *J Spinal Disord Tech*. 2006;19(5):307–311. doi: 10.1097/01.bsd.0000208255.14329.1e.
  28. Hilibrand AS, Carlson GD, Palumbo MA, et al. Radiculopathy and myelopathy at segments adjacent to the site of a previous anterior cervical arthrodesis. *J Bone Joint Surg Am*. 1999;81(4):519–528. doi: 10.2106/00004623-199904000-00009.
  29. Korovessis P, Papazisis Z, Koureas G, Lambiris E. Rigid, semirigid versus dynamic instrumentation for degenerative lumbar spinal stenosis — a correlative radiological and clinical analysis of short-term results. *Spine (Phila Pa 1976)*. 2004;29(7):735–742. doi: 10.1097/01.Brs.0000112072.83196.0f.

30. Lee SH, Lee JH, Hong SW, et al. Spinopelvic alignment after interspinous soft stabilization with a tension band system in grade 1 degenerative lumbar spondylolisthesis. *Spine (Phila Pa 1976)*. 2010;35(15):E691–E701. doi: 10.1097/BRS.0b013e3181d2607e.
31. Thavaneswaran P, Vandeppeer M. Lumbar artificial intervertebral disc replacement: a systematic review. *ANZ J Surg*. 2014;84(3):121–127. doi: 10.1111/ans.12315.
32. Cakir B, Richter M, Kafer W, et al. The impact of total lumbar disc replacement on segmental and total lumbar lordosis. *Clin Biomech (Bristol, Avon)*. 2005;20(4):357–364. doi: 10.1016/j.clinbiomech.2004.11.019.
33. Kim J, Kim Y, Jeong WK, et al. Heterotopic ossification developing in surgical incisions of the abdomen: analysis of its incidence and possible factors associated with its development. *J Comput Assist Tomogr*. 2008;32(6):872–876. doi: 10.1097/RCT.0b013e318159c617.
34. Barbagallo GM, Corbino LA, Olindo G, Albanese V. Heterotopic ossification in cervical disc arthroplasty: Is it clinically relevant? *Evid Based Spine Care J*. 2010;1(1):15–20. doi: 10.1055/s-0028-1100888.
35. Jin YJ, Park SB, Kim MJ, et al. An analysis of heterotopic ossification in cervical disc arthroplasty: a novel morphologic classification of an ossified mass. *Spine J*. 2013;13(4):408–420. doi: 10.1016/j.spinee.2012.11.048.

#### КОНТАКТНАЯ ИНФОРМАЦИЯ

**Бывальцев Вадим Анатольевич**, доктор медицинских наук, главный нейрохирург Департамента здравоохранения ОАО «РЖД»; руководитель Центра нейрохирургии Дорожной клинической больницы на ст. Иркутск-Пассажирский ОАО «РЖД»; заведующий курсом нейрохирургии Иркутского государственного медицинского университета; заведующий научно-клиническим отделом нейрохирургии и ортопедии Иркутского научного центра хирургии и травматологии; профессор кафедры травматологии, ортопедии и нейрохирургии Иркутской государственной медицинской академии последипломного образования  
**Адрес:** 664082, Иркутск, ул. Боткина, д. 10, **тел.:** +7 (3952) 63-85-28, **e-mail:** byval75vadim@yandex.ru,  
**SPIN-код:** 5996-6477, **ORCID:** <http://orcid.org/0000-0003-4349-7101>

**Калинин Андрей Андреевич**, кандидат медицинских наук, доцент курса нейрохирургии Иркутского государственного медицинского университета, врач-нейрохирург Центра нейрохирургии Дорожной клинической больницы на ст. Иркутск-Пассажирский ОАО «РЖД»  
**Адрес:** 664003, Иркутск, ул. Красного Восстания, д. 14, **тел.:** +7 (3952) 63-85-28, **e-mail:** andrei\_doc\_v@mail.ru,  
**SPIN-код:** 9707-8291, **ORCID:** <http://orcid.org/0000-0001-9039-9147>

**Пестряков Юрий Яковлевич**, аспирант курса нейрохирургии Иркутского государственного медицинского университета; врач-нейрохирург, заведующий нейрохирургическим отделением Краевой клинической больницы г. Красноярск  
**Адрес:** 660022, Красноярск, ул. Партизана Железняка, д. 3 А, **тел.:** +7 (391) 220-16-05,  
**e-mail:** pestryakov-nho@mail.ru, **SPIN-код:** 4321-2422, **ORCID:** <http://orcid.org/orcid.org/0000-0003-2633-7149>

**Шепелев Валерий Владимирович**, аспирант курса нейрохирургии Иркутского государственного медицинского университета; главный нейрохирург Тихоокеанского флота; начальник нейрохирургического отделения 1477 Военно-морского клинического госпиталя Минобороны РФ  
**Адрес:** 690000, Приморский край, Владивосток, ул. Ивановская, д. 4, **тел.:** +7 (423) 246-77-26,  
**e-mail:** shepelev.dok@mail.ru, **ORCID:** <http://orcid.org/0000-0001-5135-8115>

**Степанов Иван Андреевич**, аспирант курса нейрохирургии Иркутского государственного медицинского университета  
**Адрес:** 664003, Иркутск, ул. Красного Восстания, д. 14, **тел.:** +7 (951) 632-66-35, **e-mail:** edmoilers@mail.ru,  
**SPIN-код:** 5485-5316, **ORCID:** <http://orcid.org/0000-0001-9039-9147>