

Ю.С. Винник¹, Е.В. Репина², Е.В. Серова¹, А.С. Репин³, Ф.П. Чавкункин¹, А.А. Габриелян¹, М.О. Журавлёв¹

¹ Красноярский государственный медицинский университет им. проф. В.Ф. Войно-Ясенецкого, Российская Федерация

² Городская клиническая больница № 7» г. Красноярск, Российская Федерация

³ Сибирский клинический центр, Красноярск, Российская Федерация

Уродинамические нарушения в почках при панкреонекрозе

Представлен опыт ультразвукового мониторинга почек у пациентов с панкреонекрозом в возрасте 20–60 лет. Приведено 2 клинических примера нарушения почечной уродинамики при деструктивных формах острого панкреатита. Сделаны выводы о том, что отечная форма острого панкреатита и панкреонекроз являются причиной нарушения не только секреторной, но и экскреторной функции почек. При панкреонекрозе, сопровождающемся образованием ограниченных жидкостных зон в забрюшинном пространстве, в т.ч. при флегмонах забрюшинного пространства, может возникать сдавление мочеточников, что сопровождается появлением уродинамических нарушений в почках разной степени выраженности. Ультразвуковой мониторинг состояния почек при ведении больных с отечной формой острого панкреатита, панкреонекрозом позволяет диагностировать почечные уродинамические нарушения, что дает возможность своевременно корректировать лечебные мероприятия у этой категории больных и улучшить результаты лечения.

Ключевые слова: панкреонекроз, почечная уродинамика.
(Вестник РАМН. 2014; 1–2: 19–21)

19

Введение

Полиорганная недостаточность, в т.ч. нарушение функции почек разной степени выраженности, при остром панкреатите, проявляющемся гиперферментемией, эндотоксикозом, нарушением параметров гемостаза, остается проблемой хирургической панкреатологии. Однако в ряде случаев также наблюдается компрессионное влияние на мочевыводящие пути зон выпота в забрюшинном пространстве при деструктивных формах острого панкреатита [1, 2].

Повреждение почек при панкреонекрозе выражается изменением концентрационной и секреторной функции. Клинико-лабораторная манифестация характеризуется олигурией, повышением содержания липокалина, мочевины и свободного креатинина, протеинурией [3].

В отечественной и зарубежной литературе имеется крайне мало сведений о развитии уродинамических нару-

шений в почках при гнойно-некротических изменениях парапанкреатической клетчатки на фоне острого деструктивного панкреатита [4–6].

В собственной практике мы наблюдали единичные случаи нарушения почечной уродинамики при деструктивных формах острого панкреатита.

Клинический пример

Случай 1

Больная П., возраст 53 года, находилась на лечении в хирургическом отделении с диагнозом «Тотальный геморрагический панкреонекроз. Разлитой ферментативный перитонит». При ультразвуковом исследовании выявлены большие скопления жидкости в левой плевральной полости, забрюшинном пространстве, в области латеральных каналов. При ультрасонографии почек:

Yu.S. Vinnik¹, E.V. Repina², E.V. Serova¹, A.S. Repin³, F.P. Chavkunkin¹, A.A. Gabrielyan¹, M.O. Zhuravlev¹

¹ Krasnoyarsk State Medical University n.a. professor V.F. Voyno-Yasenetsky, Russian Federation

² City Clinical Hospital № 7 of Krasnoyarsk, Russian Federation

³ Clinical Center of Siberia, Krasnoyarsk, Russian Federation

Urodynamic Abnormalities in the Kidneys of Pancreonecrosis

This paper presents experience in monitoring renal ultrasound data in patients with pancreatonecrosis from 20 to 60 years. It is also present two clinical cases of renal urodynamics in destructive forms of acute pancreatitis. Edematous form of acute pancreatitis and pancreatic cause violations not only secretion but also excretory function of the nephros. In patients with pancreatic necrosis accompanied by the formation of zones of limited fluid in the retroperitoneal space including retroperitoneal phlegmon may occur ureteral compression which is accompanied by appearance of urodynamic disorders in the nephros of varying severity. Ultrasound monitoring of renal care for patients with edematous form of acute pancreatitis, pancreatic necrosis helps to diagnose renal urodynamic disorders which allows timely corrected in the early stages of treatment activities in these patients and improve outcomes.

Key words: pancreatonecrosis, renal urodynamics.

(Vestnik Rossiiskoi Akademii Meditsinskikh Nauk — Annals of the Russian Academy of Medical Sciences. 2014; 1–2: 19–21)

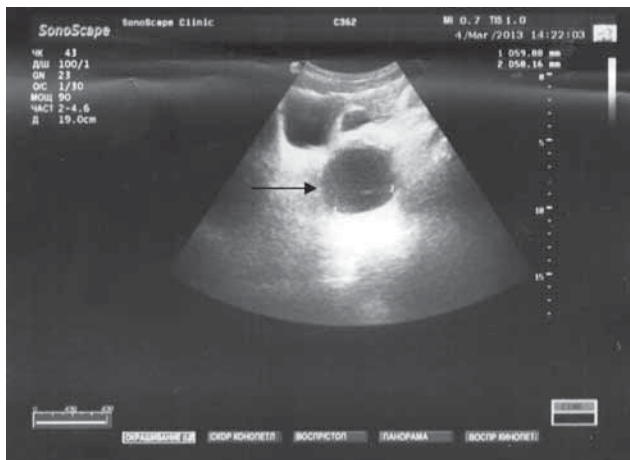


Рис. 1. Ультразвуковая визуализация затека слева от мочевого пузыря.

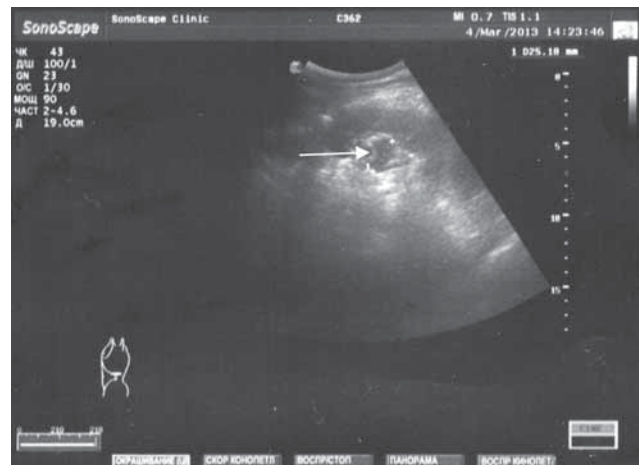

Рис. 2. Пиелоэктазия слева.

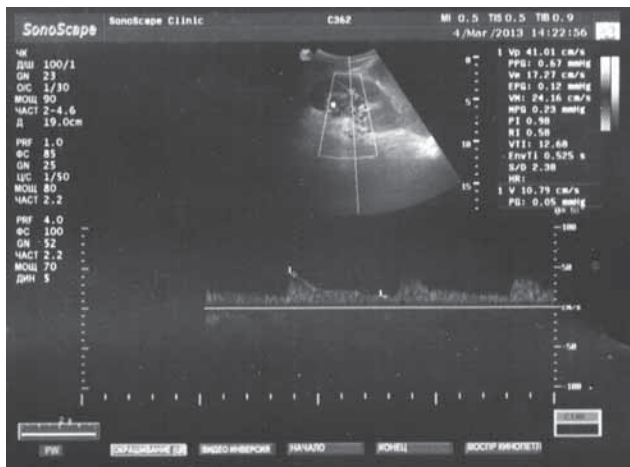

Рис. 3. Показатели почечной гемодинамики (левая почечная артерия) при пиелоэктазии.

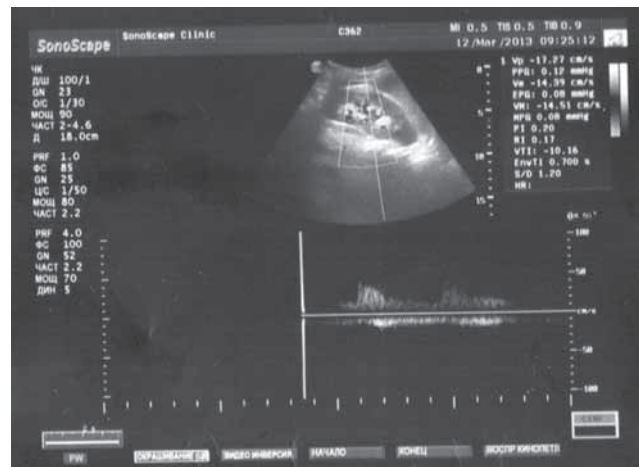

Рис. 4. Показатели почечной гемодинамики при нормализации размеров собирательной системы.

контуры почек ровные, четкие, толщина паренхимы 13–14 мм с обеих сторон, чашечки 5–6 мм, лоханки с обеих сторон 7–9 мм. Больная была прооперирована: выполнена лапаротомия, абдоминализация поджелудочной железы, некрсеквестрэктомия, марсупиализация сальниковой сумки, дренирование сальниковой сумки, забрюшинного пространства и брюшной полости. На 4-е сут после операции состояние пациентки ухудшилось: зарегистрирована стойкая гипертермия, при ультразвуковом исследовании обнаружены ограниченные жидкостные зоны в парапанкреатической клетчатке в области хвоста поджелудочной железы, в паранефрии с обеих сторон. При ультразвуковом сканировании почек выявлена умеренная двусторонняя каликопиелоэктазия. При ультразвуковой доплерографии междолевых артерий справа и слева: RI 0,66 и 0,64, соответственно. Выполнена релапаротомия, некрсеквестрэктомия, редренирование брюшной полости и забрюшинного пространства. При динамическом ультразвуковом контроле отмечалась положительная динамика: жидкостные зоны в забрюшинном пространстве уменьшились вплоть до исчезновения, в левой плевральной полости — свободная жидкость до 15–20 мл, в почках — чашечно-лоханочная система в пределах нормы. RI в междолевых артериях справа и слева — 0,63 и 0,62, соответственно.

Случай 2

Больной Е., возраст 23 года, находился на лечении в хирургическом отделении с диагнозом «Желчнокаменная болезнь. Флегмонозный калькулезный холецистит. Холедохолитиаз. Субтотальный смешанный панкреонекроз. Разлитой ферментативный перитонит. Механическая желтуха». На момент поступления при ультразвуковом исследовании почек эхопатологии не выявлено. При динамической ультрасонографии в области левого латерального канала, левой подвздошной области визуализировалась жидкостная ограниченная зона размером 60×58 мм (рис. 1), в почках обнаружены признаки уретерогидронефроза слева (рис. 2). RI в междолевых артериях: справа — 0,63, слева — 0,58 (рис. 3).

Больной был прооперирован: выполнена лапаротомия, холецистэктомия, холедохолитотомия, дренирование холедоха по Вишневскому, абдоминализация поджелудочной железы, марсупиализация сальниковой сумки, дренирование сальниковой сумки, забрюшинного пространства и брюшной полости. После дренирования левого латерального канала при ультразвуковом исследовании в левой подвздошной области жидкостных зон не выявлено, чашечно-лоханочная система левой почки сократилась до нормы (чашечки 5–6 мм, лоханка 10×9 мм). Показатель RI в междолевых артериях: справа — 0,6, слева — 0,54 (рис. 4).

Обсуждение

По результатам собственных наблюдений, в течение 10 лет при ультразвуковом мониторинге почек у пациентов с панкреонекрозом в возрасте от 20 до 60 лет при отсутствии врожденных и приобретенных заболеваний почек, при опорожненном мочевом пузыре обычно не отмечалось расширения чашечно-лоханочной системы. При ультразвуковой доплерографии сосудов почек при отечной форме острого панкреатита отмечалось умеренное повышение линейной скорости кровотока в междольевых артериях, индекс резистентности RI составил 0,52–0,56, при стерильной форме панкреонекроза отмечено повышение линейной скорости кровотока в междольевых артериях и повышение скорости кровотока в междольевых венах 0,25–0,35, RI 0,61–0,67. При инфицированном панкреонекрозе линейная скорость кровотока в междольевых артериях имела тенденцию к снижению, RI колебался в пределах от 0,6 до 0,71.

Изменение экскреторной функции почек, возникающее при компрессии ограниченными зонами выпота в забрюшинном пространстве, паранефрии, в области латеральных каналов, участков мочеточников на разных уровнях при панкреонекрозе, усугубляет нарушения секроторной и концентрационной функций почек, развивающиеся как результат развития ферментемии и эндотоксикоза при остром панкреатите, и требует своевременной коррекции в ранние сроки. Ультразвуковой мониторинг

состояния почек при этом оказывает быструю и неопценную помощь [4, 7].

При панкреонекрозе, сопровождающемся большим скоплением выпота в забрюшинном пространстве, в почках, расположенных в анатомической близости к поджелудочной железе, в большинстве случаев при динамическом ультразвуковом исследовании не обнаруживается расширения чашечно-лоханочной системы.

Заключение

Отечная форма острого панкреатита и панкреонекроз являются причиной нарушения не только секреторной, но и экскреторной функции почек.

При панкреонекрозе, сопровождающемся образованием ограниченных жидкостных зон в забрюшинном пространстве, в том числе при флегмонах забрюшинного пространства, может возникать сдавление мочеточников, что сопровождается появлением уродинамических нарушений в почках разной степени выраженности.

Ультразвуковой мониторинг состояния почек при ведении больных с отечной формой острого панкреатита, панкреонекрозом позволяет диагностировать почечные уродинамические нарушения, своевременно, в ранние сроки, корректировать лечебные мероприятия у этой категории больных, а также улучшать результаты лечения.

ЛИТЕРАТУРА

1. Гринев М.В. Патогенетические аспекты критических состояний в неотложной хирургии. *Вестник хирургии им. И.И. Грекова*. 2009; 1: 32–35.
2. Савельев В.С., Филимонов М.И., Бурневич С.И. Панкреонекрозы. М.: МИА. 2008. 264 с.
3. Вельков В.В. NGAL — «ренальный тропонин», ранний маркер острого повреждения почек: актуальность для нефрологии и кардиохирургии. *Клинико-лабораторный консиллиум*. 2011; 2: 90–100.
4. Бакстер Г.М., Сидху П.С. Ультразвуковые исследования мочевыделительной системы. М.: МЕДпресс-информ. 2008. 280 с.
5. Боровский В.В. Современные ультразвуковые технологии в диагностике деструктивных форм острого панкреатита. *Медицинская визуализация*. 2010; 3: 64–69.
6. Гульмурадов Н.Т., Корнев А.В., Максимова И.И. Возможности лучевой диагностики острого деструктивного панкреатита. *Докл. АН респ. Таджикистан*. 2011; 5: 402–407.
7. Lin H.-Y., Lai J.-I., Lai Y.-C., Lin P.-C., Chang S.-C., Tang G.-J. Acute renal failure in severe pancreatitis — a population-based study. *Informa Healthcare*. 2011; 116 (2): 155–159.

КОНТАКТНАЯ ИНФОРМАЦИЯ

Винник Юрий Семенович, доктор медицинских наук, профессор, заслуженный деятель науки РФ, заслуженный врач РФ, заведующий кафедрой общей хирургии ГБОУ ВПО «КрасГМУ им. проф. В.Ф. Войно-Ясенецкого» МЗ РФ
Адрес: 660022, Красноярск, ул. Партизана Железняка, д. 1, **тел.:** (391) 220-19-09, **e-mail:** yuvinnik@yandex.ru
Репина Елена Валентиновна, заочный аспирант кафедры общей хирургии ГБОУ ВПО «КрасГМУ им. проф. В.Ф. Войно-Ясенецкого» МЗ РФ, врач ультразвуковой диагностики МБУЗ «ГКБ № 7»
Адрес: 660022, Красноярск, ул. Партизана Железняка, д. 1, **тел.:** (391) 262-31-61, **e-mail:** elerepina@yandex.ru
Серова Екатерина Валерьевна, кандидат медицинских наук, ассистент кафедры общей хирургии ГБОУ ВПО «КрасГМУ им. проф. В.Ф. Войно-Ясенецкого» МЗ РФ, врач ультразвуковой диагностики МБУЗ «ГКБ № 7»
Адрес: 660022, Красноярск, ул. Партизана Железняка, д. 1, **тел.:** (391) 262-31-61, **e-mail:** ekaterina_s_07@mail.ru
Репин Алексей Сергеевич, врач-рентгенолог ФГБУЗ «Сибирский клинический центр» ФМБА России
Адрес: 660022, Красноярск, ул. Партизана Железняка, д. 1, **тел.:** (391) 262-31-61, **e-mail:** elerepina@yandex.ru
Чавкунькин Федор Петрович, кандидат медицинских наук, доцент кафедры общей хирургии ГБОУ ВПО «КрасГМУ им. проф. В.Ф. Войно-Ясенецкого» МЗ РФ
Адрес: 660022, Красноярск, ул. Партизана Железняка, д. 1, **тел.:** (391) 220-19-09, **e-mail:** yuvinnik@yandex.ru
Габриелян Армен Азатович, студент 6-го курса педиатрического факультета ГБОУ ВПО «КрасГМУ им. проф. В.Ф. Войно-Ясенецкого» МЗ РФ
Адрес: 660022, Красноярск, ул. Партизана Железняка, д. 1, **тел.:** (391) 212-53-85, **e-mail:** ekaterina_s_07@mail.ru
Журавлёв Максим Олегович, студент 3-го курса факультета фундаментального медицинского образования ГБОУ ВПО «КрасГМУ им. проф. В.Ф. Войно-Ясенецкого» МЗ РФ
Адрес: 660022, Красноярск, ул. Партизана Железняка, д. 1, **тел.:** (391) 212-53-85, **e-mail:** ekaterina_s_07@mail.ru