

Ю.И. Кучеров<sup>1, 2</sup>, Ю.В. Жиркова<sup>1, 2</sup>, А.Н. Гетман<sup>1</sup>, С.А. Ивлева<sup>1</sup>, М.Г. Рехвиашвили<sup>1</sup>

<sup>1</sup> Научный центр здоровья детей, Москва, Российская Федерация

<sup>2</sup> Российский национальный исследовательский медицинский университет им. Н.И. Пирогова, Москва, Российская Федерация

## Клинический случай лечения пропранололом гемангиомы печени у новорожденного

*Представлено клиническое наблюдение консервативного лечения пропранололом гемангиомы левой доли печени у доношенного новорожденного с начальными признаками сердечной недостаточности. Обширная гемангиома печени диагностирована внутриутробно на 23–24-й нед гестации. После рождения клинический диагноз был подтвержден при помощи ультразвукового исследования (размеры 50×30 мм) и данными компьютерной томографии. Стартовая доза пропранолола составила 0,5 мг/кг в сут с дальнейшим увеличением до 1,5 мг/кг в сут; препарат был назначен в возрасте 2 сут жизни. Из побочных эффектов отмечены эпизоды снижения частоты сердечных сокращений до 95 уд./мин. В возрасте 12 сут жизни в стабильном состоянии ребенок был выписан на амбулаторное наблюдение. Через 6 мес от начала лечения при ультразвуковом исследовании зарегистрирована положительная динамика: образование существенно уменьшилось в размерах, и произошло значительное снижение кровотока. Лечение пропранололом в дозе 1,5 мг/кг в сут было продолжено. В обсуждении приведены современные данные о возможных механизмах действия пропранолола при гемангиомах у детей, схемы его назначения, побочные эффекты и осложнения. Отмечено, что данное средство может рассматриваться как препарат выбора при лечении инфантильных гемангиом у детей сложной локализации, начиная с периода новорожденности.*

**Ключевые слова:** гемангиома печени, пропранолол, новорожденные.  
(Вестник РАМН. 2014; 5–6: 81–85)

81

### Введение

Опухоли печени составляют примерно 5% всех опухолей плода и новорожденного. Наиболее часто встречаются сосудистые опухоли и мезенхимальные гамартомы, хотя возможны и злокачественные гепатобластомы [1, 2]. Диагноз можно заподозрить антенатально с помощью ультразвукового или ядерного магнитно-резонансного исследования, однако точная внутриутробная диагностика может быть затруднена. Опухоли печени могут ассоциироваться с полигидроамнионом и водянкой плода, а постнатальные клинические симптомы включают увеличение объема живота (47,4%), сердечную недостаточность (35–47,4%), коагулопатию потребления (42,1%), дыхательную недостаточность (31,6%); более чем у 70%

пациентов развивается гипотиреоз. Летальность при инфантильной гемангиоме печени составляет 15,6–17,0% [2–5].

Сосудистая опухоль печени — редкая локализация для инфантильной гемангиомы, которая чаще представлена образованиями на коже и в подкожно-жировой клетчатке. Инфантильные гемангиомы — мягкотканые опухоли, встречающиеся у 4–10% младенцев (соотношение девочки / мальчики составляет 2,5–4/1). Для инфантильных гемангиом характерна определенная стадийность развития: в течение первых недель после рождения отмечается фаза быстрого роста гемангиомы, которая продолжается в течение 3–6 (иногда до 24) мес. Далее следует период стабилизации в течение нескольких месяцев. Медленная инволюция опухоли происходит в после-

Yu.I. Kucherov<sup>1, 2</sup>, Yu.V. Zhirkova<sup>1, 2</sup>, A.N. Getman<sup>1</sup>, S.A. Ivleva<sup>1</sup>, M.G. Rekhviashvili<sup>1</sup>

<sup>1</sup> Scientific Centre of Children Health, Moscow, Russian Federation

<sup>2</sup> Russian National Research Medical University n.a. N.I. Pirogov, Moscow, Russian Federation

## Clinical Case of Treatment of Hepatic Haemangioma by Propranolol in the Newborn

*Clinical observation of conservative treatment of the left hemi-liver haemangioma by propranolol in the full-term newborn with initial symptoms of cardiac failure is presented. Extensive hepatic haemangioma was diagnosed prenatally on the 23–24th week of a gestation. After the birth the clinical diagnosis was confirmed by means of ultrasound investigation (the size — 50×30 mm) and by the data of computer tomography. The starter dose of propranolol made 0.5 mg/kg per day with further increase to 1.5 mg/kg per day; the preparation was prescribed at the age of 2 days of life. Episodes of decrease in cardiac rate to 95 b/min are noted among side effects. The child was dismissed for out-patient observation at the age of 12 days of life in a stable state. The positive dynamics is registered during ultrasound investigation in 6 months after initiation of treatment: lesion was significantly decreased in the size, and there was a considerable decrease in a blood flow. Treatment by propranolol in a dose of 1.5 mg/kg per day was continued. Modern data on possible mechanisms of propranolol effect at haemangiomas in children, regimen, side effects and complications are provided in discussion. It is noted that this drug can be considered as the agent of choice in the treatment of infantile haemangiomas in children of difficult localization since the neonatal period.*

**Keywords:** hepatic haemangioma, propranolol, newborns.

(Vestnik Rossiiskoi Akademii Meditsinskikh Nauk — Annals of the Russian Academy of Medical Sciences. 2014; 5–6: 81–85)

дующие 1–5 лет, в течение которых клеточные элементы замещаются фиброзной и жировой тканью. Полный регресс возникает у 60% пациентов к 4 и у 76% — к 7 годам жизни. Приблизительно 10–12% детей с инфантильными гемангиомами требуют лечения в пролиферативной фазе ввиду опасного для жизни расположения опухоли (дыхательные пути или печень), развития местных осложнений (кровотечения, изъязвления, некрозы) или нарушения функции органов (зрения) [6, 7].

### Клинический пример

Приводим клинический случай консервативного лечения пропранололом гемангиомы печени больших размеров у новорожденного.

Девочка от первой беременности, первых оперативных родов на сроке 38–39 нед, масса тела 3626 г, длина — 52 см, оценка по шкале Апгар — 8/8 баллов. Пренатально на 23–24-й нед гестации при ультразвуковом исследовании диагностирована гемангиома левой доли печени у плода. Непосредственно после рождения состояние ребенка расценено как средней тяжести, обусловленное дыхательной недостаточностью (тахипноэ вследствие задержки резорбции фетальной жидкости) и неврологической симптоматикой (синдром возбуждения центральной нервной системы).

В возрасте 6 ч жизни ребенок поступил в отделение хирургии и реанимации новорожденных Научного центра здоровья детей (Москва). При выполнении ультразвукового исследования в левой доле печени идентифицировано неоднородное узловое образование размером 50×30 мм с нечеткими контурами, множественными расширенными извитыми сосудами диаметром от 1,5 до 7 мм; в верхней печеночной извитой расширенной вене установлен высокоскоростной характер кровотока (108 см/с). При эхокардиографии отмечено расширение правых отделов сердца (правое предсердие — 18 мм, правый желудочек — 13 мм) и аорты (12 мм на уровне синусов), систолическая функция не нарушена (ударный объем 9,23 мл, фракция выброса по Тейхольцу 0,6). На электрокардиограмме: отклонение электрической оси сердца вправо, замедление внутрипредсердного проведения, умеренные нарушения реполяризации, физиологическое преобладание

миокарда правого желудочка. По данным компьютерной томографии, картина дополнительного объемного образования печени, представленного сосудистым компонентом: в области левой доли печени, IVa и b сегмента правой доли печени визуализируются извитые и резко расширенные петли сосудов диаметром до 8 мм (диаметр брюшной аорты на данном уровне составляет 8,5 мм); накопление и выведение ими контрастного препарата соответствует аорте и другим нормально расположенным артериям; в III сегменте визуализируются неправильной формы гиподенсивные участки с неровными нечеткими контурами (13×12×10 и 8,5×4×4,5 мм) — вероятно, кистозные полости (рис. 1).

В связи с большим объемом образования и начальными признаками сердечной недостаточности консилиумом было принято решение о начале лечения пропранололом. Предварительно было получено письменное информированное согласие родителей на назначение препарата и одобрение Этического комитета учреждения. В возрасте 2 сут жизни ребенку назначили пропранолол перорально в стартовой дозе 0,5 мг/кг в сут, разделенной на 2 приема, с дальнейшим повышением дозы на 0,5 мг/кг в сут каждые 2 дня до 1,5 мг/кг в сут. Производили мониторинг частоты сердечных сокращений и артериального давления, частоты дыхания, уровня гликемии. На фоне терапии β-блокаторами отмечены эпизоды снижения частоты сердечных сокращений до 95 уд./мин, артериальное давление оставалось стабильным. На контрольной электрокардиограмме через 3 сут после начала лечения зарегистрирована частота сердечных сокращений (ЧСС) 109 уд./мин. Через 1 нед от начала терапии пропранололом, по данным ультразвукового исследования, образование печени без динамики; на эхокардиограмме сохранялось повышенное давление в легочной артерии (36 мм рт.ст.). В возрасте 12 сут жизни в стабильном состоянии ребенок был выписан на амбулаторное наблюдение.

При проведении контрольной компьютерной томографии через 3 мес по сравнению с исследованием от 18.07.2013 г. отмечена неоднозначная динамика в виде уменьшения калибра сосудов печени и увеличения размеров объемного образования (рис. 2). Доза пропранолола была скорректирована: увеличена до 3 мг/12 ч под контролем частоты сердечных сокращений каждый час, артериального давления — каждые 3 ч, уровня гликемии — 1 раз в 2 сут.

82

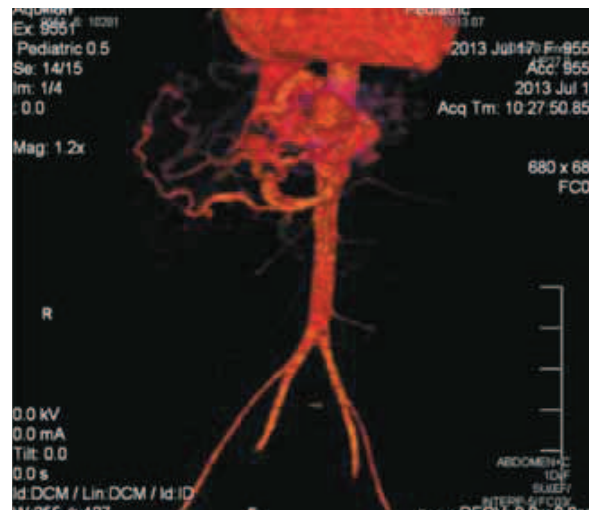
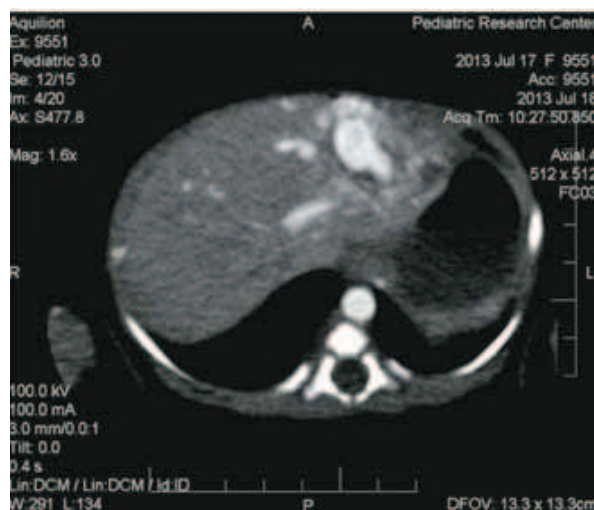

Рис. 1. Ядерная магнитно-резонансная томография новорожденной в возрасте одного дня жизни.

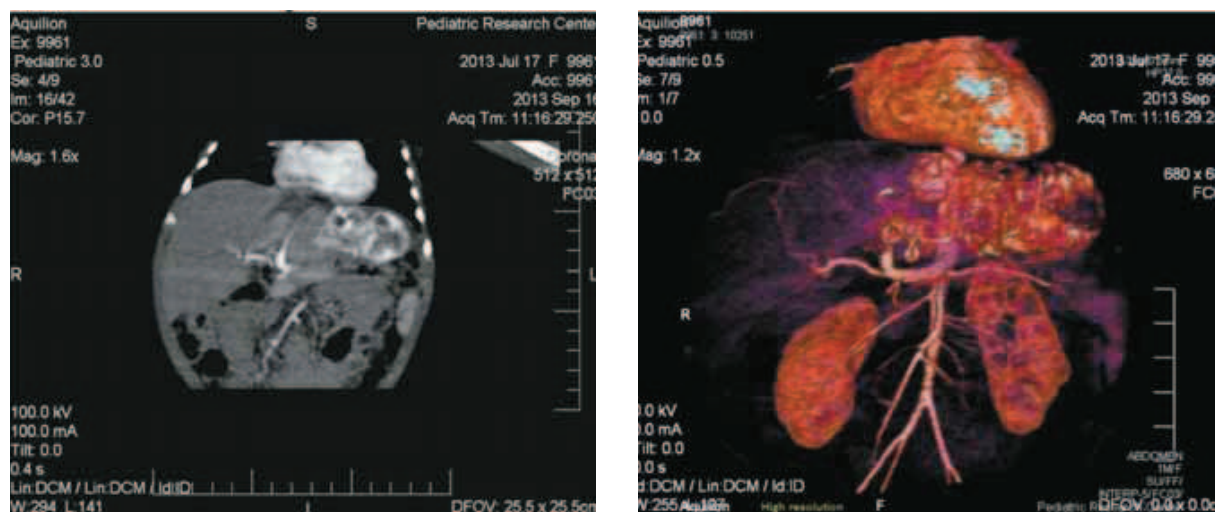


Рис. 2. Ядерная магнитно-резонансная томография пациентки в возрасте 3 мес жизни.

Таблица. Динамика некоторых лабораторных показателей ребенка

Показатель	1-е сут жизни	1,5 мес жизни	6 мес жизни	Единицы измерения
Гемоглобин	171	94	109	г/л
Тромбоциты	248	380	328	10 <sup>9</sup> /л
Аланинаминотрансфераза	8	32	19	Ед./л
Аспартатаминотрансфераза	26	25	29	Ед./л
Гамма-лютатаминотрансфераза	152	53	14	Ед./л
α-Фетопроtein	>2479,34	—	186,34	МЕд./мл
Глюкоза	3,33	4,7	4,91	Ммоль/л

Через 6 мес от начала терапии при выполнении ультразвукового исследования органов брюшной полости выявлено 2 объемных тканевых образования неоднородной структуры в левой доле печени диаметром 12 (с кровотоком) и 14 мм (кровоток не определяется). Оба расположены подкапсулярно. При эхокардиографии — морфометрические и функциональные параметры сердца в пределах нормы. В динамике существенно снизилось содержание α-фетопроteина; активность ферментов печени и число тромбоцитов находились в пределах нормы. Во время лечения пропранололом эпизоды гипогликемии не отмечались. В возрасте 6 мес состояние ребенка расценено как удовлетворительное, физическое и нервно-психическое развитие соответствовало возрастной норме (табл.). Лечение пропранололом в дозе 1,5 мг/кг в сут продолжено.

### Обсуждение

Варианты лечения при гемангиомах печени включают выжидательную тактику, фармакологическую терапию (стероидные гормоны, интерферон α-2а, винкристин, пропранолол), хирургическую резекцию, эмболизацию / лигирование печеночной артерии, пересадку печени [2, 3].

Сообщения об успешном хирургическом лечении инфантильных гемангиом печени у новорожденных касаются главным образом периода до 1990 г. [8–11]; в более поздних работах хирургическое лечение используют в случае неэффективности консервативного [3]. R.D. Ranne сообщил о проведении частичной гепатэктомии у двух новорожденных, которая потребовала интра-

операционного подключения аппарата искусственного кровообращения [8]. Показано, что лигирование и эмболизация сосудов печени в ряде случаев имеют ограниченный эффект: требуются повторные эмболизации (среднее число процедур — 2, диапазон процедур колеблется от 1 до 6), а выживаемость составляет 66,7% [3, 9–11].

В настоящее время общепризнано, что основная терапия в течение пролиферативной фазы при инфантильных гемангиомах — фармакологическая. До недавнего времени лечение стероидными гормонами являлось терапией первого выбора при критических гемангиомах любой локализации у детей. I. Yeh сообщил об успешном лечении гемангиом печени стероидными гормонами в сочетании с винкристином или пропранололом у четверых детей [4]. J. Morfis приводит успешный опыт пренатальной терапии инфантильной гемангиомы печени у плода глюкокортикоидами на сроке 28 нед гестации [12]. Однако лечение стероидными гормонами не всегда бывает эффективным: в исследовании T. Kuroda и соавт. 23,1% пациентов (n =19) с инфантильными гемангиомами печени оказались полностью нечувствительными к терапии [3].

Первое сообщение о влиянии пропранолола на ускорение редукции инфантильных гемангиом у младенцев было сделано французскими врачами из детской клиники в Бордо в 2008 г. [13]. Дальнейшее клиническое использование пропранолола при лечении гемангиом различной локализации показало быстрое наступление эффекта, низкий риск возникновения побочных эффектов и лучший эффект в отношении регрессии опухоли по сравнению с другими препаратами [14, 15]. Только в одном исследовании приводятся данные об успешной терапии пропранололом при гемангиоме печени

у 8 младенцев [16]. Однако механизм, который приводит к такому эффекту, неизвестен. Также в процессе изучения остаются открытыми вопросы оптимального дозирования и продолжительности лечения. Некоторая ясность в этом отношении была внесена данными экспертного совета в декабре 2011 г. в Чикаго [5]. Гипотезы относительно возможного механизма действия пропранолола при инфантильных гемангиомах включают вазоконстрикцию, снижение продукции ренина, ингибирование ангиогенеза и стимуляцию апоптоза [5, 6, 17].

Рекомендуемая стартовая доза составляет 0,5–1 мг/кг в сут, а оптимальная терапевтическая — 2 (1,5–3) мг/кг в сут, разделенная на 2 или 3 приема. Терапию продолжают в течение 4–8 мес или до конца пролиферативной фазы либо до полного исчезновения опухоли. Сообщается о возможном повторном росте гемангиомы после прекращения курса пропранолола в 6,7–19% случаев в течение 0–6 мес [5, 18]. В собственном наблюдении мы начали лечение с дозы 0,5 мг/кг в сут, разделенной на 2 приема, под непрерывным мониторингом показателей гемодинамики с постепенным увеличением дозы до 1,5 мг/кг в сут. В связи со склонностью к урежению частоты сердечных сокращений было решено не проводить дальнейшее увеличение дозы препарата.

К противопоказаниям для назначения пропранолола при инфантильной гемангиоме относят недоношенность и возраст менее первых двух нед жизни, а также врожденные пороки сердца, когда β-блокаторы противопоказаны, обструктивные бронхиты, нарушения центральной нервной системы и заболевания почек [19]. По данным литературы, минимальный возраст ребенка, при котором применена терапия пропранололом, составил 3 нед [18]. Начало нами лечение ребенка с гемангиомой печени в возрасте 2 сут жизни базировалось на наличии признаков развивающейся сердечной недостаточности на фоне большого объема образования и общего стабильного состояния доношенной девочки.

Из источников литературы известно, что побочные эффекты лечения пропранололом гемангиом у детей включают гипотензию (2,8–14,5%), легочные симпто-

мы (1,4–8,0%), гипогликемию (0,9–11,4%), брадикардию (0,9–8,7%), нарушения сна (3,7–13,5%), сонливость (2,2–11,8%), похолодание конечностей (1,7–8,9%), диарею (0,8–17,0%), гастроэзофагеальный рефлюкс (0,7–6,0%). Также имеются сообщения о двух случаях гиперкалиемии [15]. Влияние пропранолола на гемодинамику происходит наиболее часто и требует мониторинга дозы в процессе титрования: максимальный эффект пропранолола при пероральном применении на частоту сердечных сокращений и артериальное давление приходится в интервале 1–3 ч после приема препарата (брадикардию у новорожденных фиксируют при частоте сердечных сокращений менее 70 уд./мин, гипотонию — при систолическом артериальном давлении менее 57–64 мм рт.ст.). Для профилактики гипогликемии рекомендуется вводить пропранолол в дневные часы и принимать пищу непосредственно после его введения. Родители должны быть информированы о вероятном развитии гипогликемии и обеспечивать новорожденному прием пищи с интервалом не более 4 ч [5, 7, 19]. В нашем клиническом наблюдении из побочных эффектов была отмечена склонность к брадикардии, других неблагоприятных влияний пропранолола зарегистрировано не было.

## Заключение

В большинстве исследований подтвержден отличный эффект и хорошая переносимость лечения пропранололом младенцев, начиная с периода новорожденности, и данный препарат предложено рассматривать как средство выбора при инфантильных гемангиомах [5, 7, 19, 20]. Однако до настоящего времени в мире пропранолол остается препаратом off-label при лечении инфантильных гемангиом у детей. Протокол применения пропранолола при инфантильных гемангиомах у новорожденных и грудных детей находится на стадии разработки; продолжается изучение безопасности и отдаленных последствий терапии, накапливается опыт по применению препарата при гемангиомах редкой локализации.

## REFERENCES

- Nazir Z., Pervez S. Malignant vascular tumors of liver in neonates. *J. Pediatr. Surg.* 2006; 41 (1): 49–51.
- Makin E., Davenport M. Fetal and neonatal liver tumours. *Early Hum. Dev.* 2010; 86 (10): 637–642.
- Kuroda T., Kumagai M., Nosaka S., Nakazawa A., Takimoto T., Hoshino K. Critical infantile hepatic hemangioma: results of a nationwide survey by the Japanese Infantile Hepatic Hemangioma Study Group. *J. Pediatr. Surg.* 2011; 46 (12): 2239–2243.
- Yeh I., Bruckner A.L., Sanchez R., Jeng M.R., Newell B.D., Frieden I.J. Diffuse infantile hepatic hemangiomas: a report of four cases successfully managed with medical therapy. *Pediatr. Dermatol.* 2011; 28 (3): 267–275.
- Drolet B.A., Frommelt P.C., Chamlin S.L., Haggstrom A., Bauman N.M. et al. Initiation and use of propranolol for infantile hemangioma: Report of a consensus conference. *Pediatrics.* 2013; 131 (1): 128–140.
- Sans V., de la Roque E.D., Berge J., Grenier N., Boralevi F., Mazereeuw-Hautier J., Lipsker D., Dupuis E., Ezzedine K., Vergnes P., Taieb A., Leaute-Labreze C. Propranolol for severe infantile hemangiomas: Follow-up report. *Pediatrics.* 2009; 124 (3): 423–431.
- Tan S.T., Itinteang T., Leadbitter P. Low-dose propranolol for multiple hepatic and cutaneous hemangiomas with deranged liver function. *Pediatrics.* 2011; 127 (3): 772–776.
- Ranne R.D., Ashcraft K.W., Holder T.M., Sharp R.J., Murphy J.P. Hepatic hemangioma: Resection using hypothermic circulatory arrest in the newborn. *J. Pediatr. Surg.* 1988; 23 (10): 924–926.
- Qureshi S.A., Gregg J.E.M., Galloway R.W. Computed tomographic appearances of massive neonatal hemangioma of the liver: A case report. *J. Comp. Tomography.* 1988; 12 (2): 135–137.
- Draper H., Diamond I.R., Temple M., John P., Ng V., Fecteau A. Multimodal management of endangering hepatic hemangioma: Impact on transplant avoidance: a descriptive case series. *J. Pediatr. Surg.* 2008; 43 (1): 120–126.
- Mattioli L., Lee K.R., Holder T.M. Hepatic artery ligation for cardiac failure due to hepatic hemangioma in the newborn. *J. Pediatr. Surg.* 1974; 9 (6): 859–862.
- Morris J., Abbott J., Burrows P., Levine D. Antenatal diagnosis of fetal hepatic hemangioma treated with maternal corticosteroids. *Obstet. & Gynecol.* 1999; 94 (5): 813–815.
- Leaute-Labreze C., Dumas de la Roque E., Horalevi F. Propranolol for severe hemangiomas of infancy. *New Engl. J. Med.* 2008; 358 (24): 2649–2651.
- Denoyelle F., Leboulanger N., Enjolras O., Harris R., Roger G., Garabedian E.N. Role of propranolol in the therapeutic strategy of infantile laryngotracheal hemangioma. *Int. J. Pediatr. Otorhinolaryngol.* 2009; 73 (8): 1168–1172.

15. Ma X., Zhao T., Xiao Y., Yu J., Chen H., Huang Y., Liu J., Lin J., Ouyang T. Preliminary experience on treatment of infantile hemangioma with low-dose propranolol in China. *Eur. J. Pediatr.* 2013; 172 (5): 653–659.
16. Mazereeuw-Hautier J., Hoeger P.H., Benlahrech S., Ammour A., Broue P., Vial J. Efficacy of propranolol in hepatic infantile hemangiomas with diffuse neonatal hemangiomatosis. *J. Pediatr.* 2010; 157 (2): 340–342.
17. Schiestl C., Neuhaus K., Zoller S., Subotic U., Forster-Kuebler I., Michels R., Balmer C., Weibel L. Efficacy and safety of propranolol as first-line treatment for infantile hemangiomas. *Eur. J. Pediatr.* 2011; 170 (4): 493–501.
18. Tan S.T., Itinteang T., Leadbitter P. Low-dose propranolol for infantile haemangioma. *J. Plastic, Reconstruct. & Aesthet. Surg.* 2011; 64 (3): 292–299.
19. Fette A. Propranolol in use for treatment of complex infant hemangiomas: Literature review regarding current guidelines for preassessment and standards of care before initiation of therapy. *Sci. World J.* 2013; Article ID 850193: 1–9.
20. Polyayev Yu.A., Kotlukova N.P., Postnikov S.S., Myl'nikov A.A., Garbuzov R.V., Konstantinov K.V., Narbutov A.G., Polyayeva T.Yu. *Det. khir – Pediatric surgery.* 2013; 6: 35–38.

**FOR CORRESPONDENCE**

**Kucherov Yuriy Ivanovich**, PhD, professor, Head of the Department of Premature Surgery and Intensive Care of RI of Pediatric Surgery of SCCH, professor of the Department of Pediatric Surgery of N.I. Pirogov Russian National Research Medical University.

**Address:** build. 1, 2, Lomonosovskii Avenue, Moscow, RF, 119991; **tel.:** +7 (499) 134-09-08, **e-mail:** ykucherov@mail.ru

**Zhirkova Yuliya Viktorovna**, PhD, chief research scientist of the Department of Premature Surgery and Intensive Care of RI of Pediatric Surgery of SCCH, professor of the Department of Pediatric Anaesthesiology and Intensive Care of Faculty of advanced medical studies of N.I. Pirogov Russian National Research Medical University.

**Address:** build. 1, 2, Lomonosovskii Avenue, Moscow, RF, 119991; **tel.:** +7 (499) 134-09-08, **e-mail:** zhirkova@mail.ru

**Getman Andrei Nikolaevich**, MD, Head of the Department of Computer tomography of X-ray diagnostics of Consultation-diagnostic center of SCCH.

**Address:** build. 1, 2, Lomonosovskii Avenue, Moscow, RF, 119991; **tel.:** +7 (499) 134-10-65, **e-mail:** getman@nczd.ru

**Ivleva Svetlana Anatol'evna**, junior research scientist of the Department of Suprasonic Diagnostics of RI of Pediatrics of SCCH.

**Address:** build. 1, 2, Lomonosovskii Avenue, Moscow, RF, 119991; **tel.:** +7 (499) 162-26-01, **e-mail:** ivlevasu@gmail.com

**Rekhviashvili Mikhail Georgievich**, resident physician of SCCH.

**Address:** build. 1, 2, Lomonosovskii Avenue, Moscow, RF, 119991; **tel.:** +7 (499) 134-09-08, **e-mail:** m.rekhviashvili@bk.ru