

А.М. Мамедьяров¹, Л.С. Намазова-Баранова^{1, 2, 3}, Ю.В. Ермолина¹, А.В. Аникин¹, О.И. Маслова¹,
М.З. Каркашадзе¹, О.А. Клочкова¹

¹ Научный центр здоровья детей, Москва, Российская Федерация

² Первый Московский государственный медицинский университет им. И.М. Сеченова, Российская Федерация

³ Российский национальный исследовательский медицинский университет им. Н.И. Пирогова, Москва,
Российская Федерация

Возможности оценки моторных и сенсорных проводящих путей головного мозга с помощью диффузионно тензорной трактографии у детей с детским церебральным параличом

70

Диффузионно-тензорная трактография — новая методика магнитно-резонансной томографии, позволяющая визуализировать проводящие пути головного мозга и изучать их структурно-функциональное состояние. **Цель исследования:** установить особенности изменений моторных и сенсорных путей головного мозга у детей с детским церебральным параличом с помощью рутинной магнитно-резонансной томографии и диффузионно-тензорной трактографии. **Методы:** основную группу составили 26 пациентов в возрасте от 2 до 6 лет с различными формами детского церебрального паралича, группу сравнения — 25 человек с нормальным психомоторным развитием и МР-картиной головного мозга. Магнитно-резонансная томография выполнялась на томографе с индукцией магнитного поля 1,5 Тл. Проводилась оценка коэффициентов фракционной анизотропии и средней диффузионной способности в регионах головного мозга, содержащих моторные и сенсорные пути: прецентральной извилины, заднем бедре внутренней капсулы, таламусе, задней таламической лучистости, а также в мозолистом теле. **Результаты:** установлены достоверные различия ($p < 0,05$) значений фракционной анизотропии и средней диффузионной способности у пациентов с детским церебральным параличом по отношению к группе сравнения. Во всех исследованных регионах коэффициенты фракционной анизотропии у детей с детским церебральным параличом были значительно ниже, а средний коэффициент диффузии, соответственно, больше. **Заключение:** обнаруженные изменения указывают на более низкую степень упорядоченности трактов белого вещества, связанную с повреждением и последующим развитием глиоза различной степени выраженности, у детей с детским церебральным параличом. Показано, что микроструктурные повреждения локализованы как в моторных, так и в сенсорных трактах, что играет ведущую роль в развитии клинической картины детского церебрального паралича.

Ключевые слова: детский церебральный паралич, магнитно-резонансная томография, диффузионно-тензорная трактография, дети, повреждение головного мозга.

(Вестник РАМН. 2014; 9–10: 70–76)

A.M. Mamedyarov¹, L.S. Namazova-Baranova^{1, 2, 3}, Y.V. Ermolina¹, A.V. Anikin¹, O.I. Maslova¹,
M.Z. Karkashadze¹, O.A. Klochkova¹

¹ Scientific Centre of Children Health, Moscow, Russian Federation

² I.M. Sechenov First Moscow State Medical University, Russian Federation

³ N.I. Pirogov Russian National Research Medical University, Moscow, Russian Federation

Assessment of Motor and Sensory Pathways of the Brain Using Diffusion-Tensor Tractography in Children with Cerebral Palsy

Background: Diffusion tensor tractography — a new method of magnetic resonance imaging, that allows to visualize the pathways of the brain and to study their structural-functional state. **Objective:** The authors investigated the changes in motor and sensory pathways of brain in children with cerebral palsy using routine magnetic resonance imaging and diffusion-tensor tractography. **Methods:** The main group consisted of 26 patients with various forms of cerebral palsy and the comparison group was 25 people with normal psychomotor development (aged 2 to 6 years) and MR-picture of the brain. Magnetic resonance imaging was performed on the scanner with the induction of a magnetic field of 1,5 Tesla. Coefficients of fractional anisotropy and average diffusion coefficient estimated in regions of the brain containing the motor and sensory pathways: precentral gyrus, posterior limb of the internal capsule, thalamus, posterior thalamic radiation and corpus callosum. **Results:** Statistically significant differences ($p < 0,05$) values of fractional anisotropy and average diffusion coefficient in patients with cerebral palsy in relation to the comparison group. All investigated regions, the coefficients of fractional anisotropy in children with cerebral palsy were significantly lower, and the average diffusion coefficient, respectively, higher. **Conclusion:** These changes indicate a lower degree of ordering of the white matter tracts associated with damage and subsequent development of gliosis of varying severity in children with cerebral palsy. It is shown that microstructural damage localized in both motor and sensory tracts that plays a leading role in the development of the clinical picture of cerebral palsy.

Key words: cerebral palsy, magnetic resonance imaging, diffusion tensor tractography, children, lesion of brain.

(Vestnik Rossiiskoi Akademii Meditsinskikh Nauk — Annals of the Russian Academy of Medical Sciences. 2014; 9–10: 70–76)

Обоснование

В настоящее время магнитно-резонансной томографии (МРТ) принадлежит ведущая роль в диагностике заболеваний головного мозга. Современная структурная МРТ с применением тонких срезов позволяет выявить минимальные анатомические изменения серого и белого вещества. Функциональные методы МРТ помогают визуализировать тонкие процессы работы центральной нервной системы. У детей раннего возраста с помощью МРТ проводят точную оценку процессов миелинизации и зрелости нервной системы [1]. Все эти возможности МРТ имеют важное значение для диагностики врожденных и приобретенных (как правило, постгипоксических) изменений головного мозга.

Своевременная диагностика церебральных нарушений позволяет определять стратегию и тактику лечения, контролировать его эффективность, прогнозировать дальнейшее развитие ребенка и исходов заболевания, с выбором наиболее эффективной программы реабилитационной помощи [2, 3].

Диффузионно-взвешенные изображения (diffusion weighted imaging, DWI), основанные на регистрации броуновского движения молекул воды в тканях, уже достаточно давно вошли в рутинные протоколы МР-исследования головного мозга. Методика DWI оказывает неоценимую помощь в дифференциальной диагностике различных видов отека, в первую очередь цитотоксического (внутриклеточного).

МР-трактография, или диффузионно-тензорная трактография (DTI) — новая методика исследования головного мозга, основанная на фиксации процессов диффузии в трехмерном пространстве. Она позволяет оценить структурно-функциональное состояние белого вещества с помощью значений тензора диффузии, фракционной анизотропии и средней диффузионной способности.

В связи с тем, что миелиновая оболочка аксона является практически непроницаемой для молекул воды, методика DTI позволяет визуализировать нервные тракты — упорядоченные скопления аксонов. Это особенно важно при определении повреждений проводящих путей белого вещества у детей с детским церебральным параличом (ДЦП) *in vivo*. С помощью трактографии возможно построить 3D-реконструкцию волокон белого вещества, обнаружить и оценить повреждение проводящих путей, а также установить корреляцию структурных повреждений и неврологического дефицита. DTI позволяет также определить степень миелинизации и, соответственно, зрелости белого вещества с помощью коэффициента фракционной анизотропии (ФА), количественно оценивающего упорядоченность трактов [4–6].

Под термином ДЦП мы понимаем объединяющую группу стабильных нарушений развития моторики и поддержания позы, которые приводят к ограничению функциональной активности и двигательным нарушениям, обусловленным непрогрессирующим повреждением и/или аномалией развивающегося головного мозга у плода или новорожденного [7]. Частота встречаемости ДЦП, по данным различных авторов, сохраняется на уровне 2–3,6 случаев на 1000 новорожденных, причем с применением современных технологий интенсивной терапии глубоководнозрелых детей на фоне снижения смертности растет процент детей с выходом в неврологический дефицит и ДЦП [2, 6, 7].

При ДЦП двигательная патология зачастую сочетается с нарушениями чувствительности и перцепции, ког-

нитивными и коммуникативными дисфункциями, нарушениями речи и развития ребенка, симптоматической эпилепсией. С помощью DTI уже достаточно хорошо изучен развивающийся неповрежденный мозг и показана эффективность выявления различных повреждений белого вещества [8–10]. Полученные результаты могут оказать существенную помощь в понимании патогенеза и лечения неврологических расстройств, связанных с перинатальным повреждением нервной системы.

Целью исследования было установить структурно-функциональные изменения головного мозга с помощью рутинной магнитно-резонансной томографии и диффузионно-тензорной трактографии у детей с различными формами ДЦП.

Методы

План (дизайн) исследования

Исследование было запланировано как нерандомизированное наблюдательное пилотное, включающее 2 группы (исследуемую группу и группа сравнения).

Критерии соответствия

Обследован 51 ребенок с применением рутинной (структурной) МРТ и DTI. Основную группу составили 26 пациентов в возрасте от 2 до 6 лет с различными формами ДЦП. Детей в возрасте до 2 лет в исследование не включали, поскольку именно в этом возрастном периоде отмечается наиболее интенсивное созревание белого вещества (процессы миелинизации), что могло затруднить интерпретацию данных. Дети с генетической патологией также были исключены из исследования.

Группой сравнения послужили 25 пациентов с нормальным психомоторным развитием и МР-картиной головного мозга. Дети этой группы с различными жалобами были направлены на МРТ неврологами для исключения структурных изменений центральной нервной системы. Сравнимые группы не различались по возрасту. От родителей или опекунов было получено информированное согласие на проведение исследования.

Условия проведения

Исследование проводилось на базе отделения восстановительного лечения детей с болезнями нервной системы НИИ профилактической педиатрии и восстановительного лечения и отделения лучевой диагностики КДЦ Научного центра здоровья детей (Москва).

Продолжительность исследования

Запланированная продолжительность исследования составила 6 мес. На протяжении этого периода проходило проспективное наблюдение за пациентами и последующее включение их в исследование.

Описание медицинского вмешательства

МР-исследование проведено на томографе Signa HDx (General Electric, США) с индукцией магнитного поля 1,5 Тл. Исследование включало стандартные последовательности (T_1 - и T_2 -взвешенные изображения, FLAIR) для получения структурных изображений. Диффузионно-тензорные изображения были получены с использованием импульсной последовательности DW SE EPI со следующими параметрами:

- TR/TE — 8000/93,2 мс;
- направления / повторы — 6/4;
- матрица 256×256;

- толщина среза / зазор — 5/1,0;
- максимальный коэффициент диффузии (b-value) — 1000 с/мм².

Первичные данные переправляли на рабочую станцию AW версии 4.3, где были построены цветовые карты фракционной анизотропии, среднего коэффициента диффузии и трехмерная реконструкция проводящих путей. Проводилось сопоставление выявленных изменений с особенностями клинического течения заболевания.

Отслеживание волокон было выполнено на цветовых картах с помощью выделения двух областей, т.н. ROI (region of interest) с использованием инструментов программного обеспечения Functool рабочей станции AW версии 4.3. Применение цветных карт в комбинации с изображениями на основе быстрого градиентного эха (3D SPGR), имеющими T₁-взвешенность, позволяет детализировать анатомию белого вещества пациентов.

Исходы исследования

Мы исследовали кортикоспинальный тракт для оценки моторного пути и заднюю таламическую лучистость для выявления повреждения сенсорных путей. Кортикоспинальный тракт оценивали на уровне двух регионов: в передних отделах заднего бедра внутренней капсулы и прецентральной извилины. Для иллюстрации сенсорных путей были выбраны таламусы, ретролентикюлярная часть заднего бедра внутренней капсулы и непосредственно задняя таламическая лучистость. Для оценки комиссуральных межполушарных волокон проводили измерения фракционной анизотропии и диффузионной способности мозолистого тела на уровне колена и валика.

Этическая экспертиза

Детям, включенным в исследование, и их родителям была предоставлена вся информация о методах и целях исследования, а также о связанном с ним риске. Письменные информированные согласия на участие были получены от всех родителей или лиц, их заменяющих, и от детей старше 16 лет. Разъяснено, что перед осуществлением медицинского вмешательства пациент или его законный представитель имеют право от него отказаться.

Статистический анализ

Статистическая обработка результатов исследования выполнена при помощи компьютерной программы STATISTICA v. 10 (StatSoft Inc, США) с применением основных методов описательной статистики и непараметрических методов. Количественные данные (ФА и средний коэффициент диффузии) представлены в формате медианы (Me) и 25-го, 75-го перцентилей [25; 75]. Непараметрический U-критерий Манна–Уитни использовали для сравнения медиан двух выборок: если распределение хотя бы одной из них существенно отличалось от нормального, с его помощью оценивали уровни ФА и среднего коэффициента диффузии. Различия считали статистически значимыми при $p \leq 0,05$. Исследование проводилось как пилотное для получения предварительных данных и планирования дальнейших этапов наблюдения у большего числа испытуемых в будущем.

Результаты

Участники исследования

В основную группу вошли 14 мальчиков и 12 девочек в возрасте от 2 до 6 лет 5 мес (средний возраст 4,8 года). Больше число детей имели спастическую диплегию

($n = 12$), 6 человек — спастический тетрапарез, 7 — гемиплегию, 1 — атаксическую форму ДЦП с гипотонией.

Основные результаты исследования

Структурные изменения головного мозга при проведении МРТ были обнаружены у всех детей основной группы. Наибольшую долю составили перивентрикулярные глиозные изменения белого вещества с вторичным истончением мозолистого тела (71%). Кистозно-глиозно-атрофические изменения субкортикальных (преимущественно парасагитальных) отделов больших полушарий диагностировали у 26% пациентов, другие изменения головного мозга (порэнцефалические кисты, повреждения подкорковых ядер) — у 3% обследованных. При этом сочетанные изменения выявлены у 1/3 детей с ДЦП (31%).

Мы получили статистически достоверные различия значений фракционной анизотропии и диффузионной способности сенсорных и моторных трактов у пациентов с ДЦП по отношению к группе сравнения (условно здоровые дети). Данные представлены в табл. 1 и 2.

Как видно из представленных таблиц, значения ФА у детей с ДЦП были значительно ниже, а средний коэффициент диффузии, соответственно, больше. Это указывает на более низкий уровень упорядоченности трактов белого вещества, связанную с повреждением и последующим развитием глиозных изменений различной степени выраженности.

Для лучшего визуального представления траекторий поврежденных волокон мы сконструировали в трехмерном изображении тракты проводящих путей 2 четырехлетних детей: пациента с гемипаретической формой ДЦП и здорового ребенка из группы сравнения. На рис. 1 и 2, соответственно, представлены T₂-взвешенные аксиальные изображения и цветовые карты ФА.

На цветовых картах отмечается неравномерное истончение внутренней капсулы левого полушария (стрелка) у ребенка с ДЦП, что соответствует зоне поражения (таламус, заднее бедро внутренней капсулы, скорлупа, бледный шар, лучистый венец). На трехмерных изображениях четко определяется уменьшение числа волокон белого вещества указанных регионов (рис. 3), в т.ч. кортикоспинального тракта и задней таламической лучистости.

Мозолистое тело у детей с ДЦП также демонстрирует признаки повреждения: более низкую степень упорядоченности трактов и более высокую диффузионную способность. В большинстве случаев вторичные атрофические изменения мозолистого тела были диагностированы в стволе и валике.

Нежелательные явления

За время проведения исследования нежелательных явлений не зарегистрировано. Все пациенты перенесли исследование удовлетворительно.

Обсуждение

Метод DTI позволяет оценивать структурно-функциональное состояние белого вещества с помощью значений фракционной анизотропии и средней диффузионной способности.

Средняя диффузионная способность характеризует усредненное тепловое хаотическое движение молекул в среде и зависит от размера и целостности клеток. Фракционная анизотропия отражает различие свойств среды по разным направлениям внутри этой среды и характери-

Таблица 1. Значения фракционной анизотропии (ФА) у пациентов с детским церебральным параличом и условно здоровых детей

Показатели		ФА медиана [интерквартильный размах]		p
		Основная группа (дети с ДЦП, n =26)	Группа сравнения (здоровые дети, n =25)	
Заднее бедро внутренней капсулы	R	0,444 [0,432; 0,481]	0,618 [0,602; 0,625]	0,002
	L	0,433 [0,424; 0,479]	0,591 [0,570; 0,618]	0,002
Прецентральная извилина	R	0,289 [0,277; 0,331]	0,379 [0,357; 0,389]	0,002
	L	0,301 [0,258; 0,328]	0,363 [0,353; 0,378]	0,008
Таламус	R	0,218 [0,205; 0,238]	0,317 [0,316; 0,340]	0,002
	L	0,227 [0,204; 0,262]	0,321 [0,312; 0,342]	0,002
Мозолистое тело	Валик	0,470 [0,423; 0,543]	0,757 [0,730; 0,781]	0,002
	Колено	0,402 [0,348; 0,468]	0,779 [0,768; 0,797]	0,002
Ретролентиккулярная часть	R	0,379 [0,318; 0,417]	0,540 [0,529; 0,590]	0,002
	L	0,365 [0,308; 0,429]	0,557 [0,555; 0,565]	0,002
Задняя таламическая лучистость	R	0,305 [0,241; 0,361]	0,500 [0,462; 0,520]	0,002
	L	0,280 [0,229; 0,379]	0,502 [0,454; 0,540]	0,004

Примечание (здесь и в табл. 2). R (right) — справа, L (left) — слева.

Таблица 2. Значения среднего коэффициента диффузии (СКД) у пациентов с детским церебральным параличом и условно здоровых детей

Показатели		СКД медиана [интерквартильный размах] ($\cdot 10^3$ мм/с)		p
		Основная группа (дети с ДЦП, n =26)	Группа сравнения (здоровые дети, n =25)	
Заднее бедро внутренней капсулы	R	0,834 [0,798; 0,889]	0,734 [0,72; 0,757]	0,004
	L	0,863 [0,792; 0,889]	0,768 [0,717; 0,787]	0,03
Прецентральная извилина	R	0,899 [0,862; 0,907]	0,792 [0,785; 0,805]	0,008
	L	0,936 [0,880; 0,965]	0,832 [0,830; 0,840]	0,005
Таламус	R	0,840 [0,798; 0,899]	0,782 [0,775; 0,811]	0,05
	L	0,860 [0,848; 0,920]	0,820 [0,791; 0,847]	0,05
Мозолистое тело	Валик	0,986 [0,899; 1,027]	0,797 [0,789; 0,805]	0,005
	Колено	1,030 [0,876; 1,049]	0,835 [0,828; 0,858]	0,03
Ретролентиккулярная часть	R	0,922 [0,856; 0,950]	0,811 [0,786; 0,853]	0,02
	L	0,931 [0,886; 0,942]	0,834 [0,827; 0,856]	0,05
Задняя таламическая лучистость	R	1,050 [0,994; 1,086]	0,864 [0,857; 0,901]	0,002
	L	1,030 [1,009; 1,065]	0,873 [0,856; 0,888]	0,004

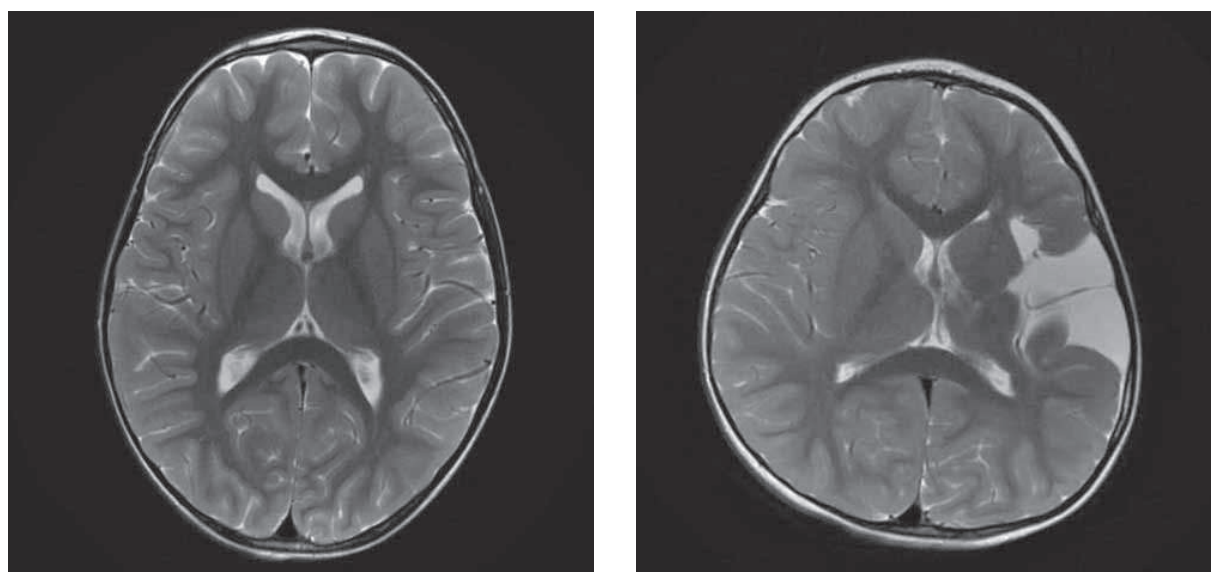


Рис. 1. МРТ головного мозга, T2-изображение в аксиальной плоскости.

Примечание. Слева — норма (условно здоровый ребенок). Справа — порэнцефалическая киста в проекции заднелобно-височно-теменных отделов левого полушария (пациент с ДЦП).

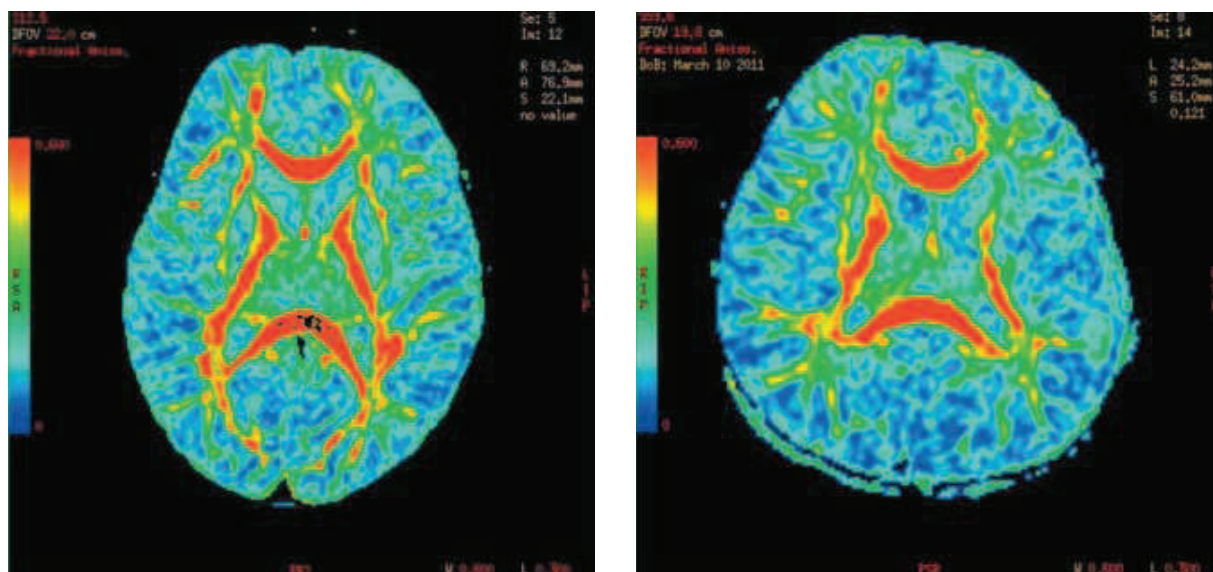


Рис. 2. Цветовая карта фракционной анизотропии.

Примечание. Слева — норма (условно здоровый ребенок). Справа — повреждение внутренней капсулы левого полушария (пациент с ДЦП).

74

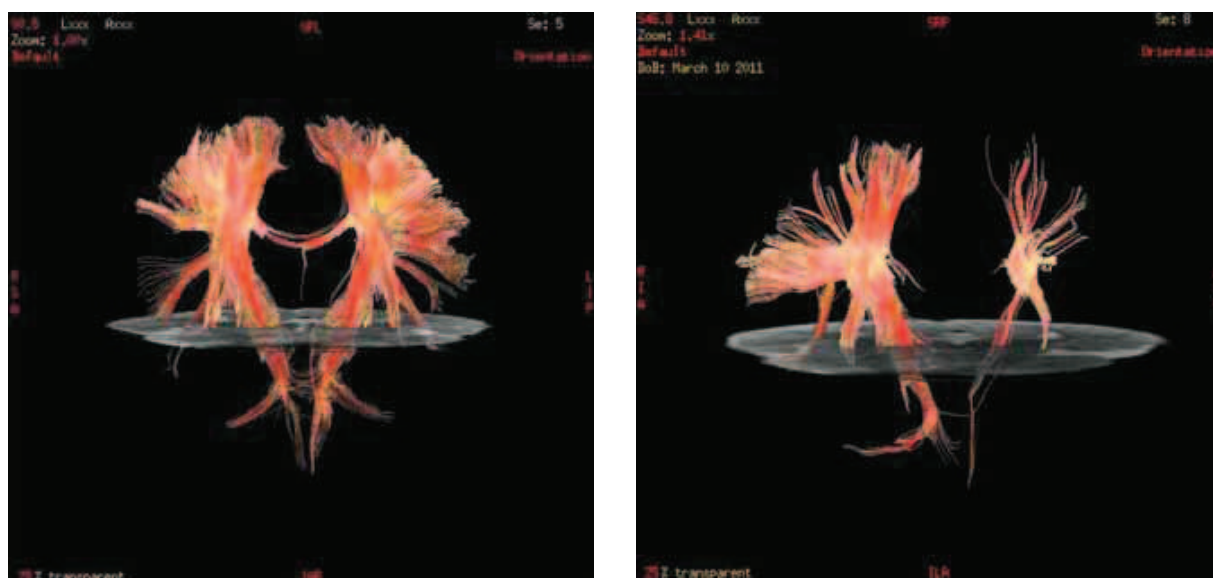


Рис. 3. Трехмерная реконструкция волокон проводящих трактов.

Примечание. Слева — норма (условно здоровый ребенок). Справа — заметно значимое уменьшение числа волокон трактов поврежденного левого полушария (пациент с ДЦП).

зует степень направленности структур и их целостность [11, 12].

Необходимо еще раз акцентировать внимание на том, что при диффузионно-взвешенной МРТ мы наблюдаем движения именно молекул воды. Неповрежденное, нормально сформированное белое вещество головного мозга состоит из скопления аксонов нервных клеток. Каждый аксон обернут несколькими слоями миелина — билипидной мембраной, образованной отростками специализированных глиальных клеток (олигодендроцитов). Благодаря этому создаются условия для направленного движения биомолекул внутри аксонов, и именно это преимущественно определяет отно-

сительно высокие коэффициенты ФА неповрежденного белого вещества.

Различные повреждающие факторы (в основном гипоксия и ишемия) вызывают гибель нейронов с развитием глиоза — заместительного увеличения числа глиальных элементов. В поврежденной ткани меньше аксонов и еще меньше — правильно миелинизированных аксонов. Нарушается структурированность нервных трактов с уменьшением коэффициента ФА и увеличением диффузионной способности для биомолекул.

До недавнего времени повреждение кортикоспинальных путей считалось основным фактором, определяющим двигательные нарушения у детей с ДЦП. Однако совре-

менные исследования показали, что сенсорные пути, которые проходят через заднюю таламическую лучистость, могут быть повреждены отдельно, либо одновременно с кортикоспинальным трактом, что свидетельствует о комплексном вовлечении белого вещества при перивентрикулярном поражении [13, 14].

В ранее проведенных международных исследованиях у детей с гемипаретической формой ДЦП авторы обнаружили значительное уменьшение числа волокон, составляющих кортикоспинальный тракт и заднюю таламическую лучистость на стороне пораженного полушария [15]. У детей с перивентрикулярным повреждением белого вещества ФА была значительно снижена как у моторных, так и у сенсорных путей. При этом отмечено наличие корреляции значений ФА со степенью повреждения обоих трактов и неврологического дефицита [16].

В нашем исследовании мы наблюдали, что при распространенном поражении заднего бедра внутренней капсулы и задней таламической лучистости, в котором кортикоталамический путь является одной из важнейших составляющих, возникали наиболее тяжелые двигательные нарушения. Наши результаты согласуются с предыдущими сообщениями о характере повреждений, связанных с перивентрикулярными изменениями, по патологоанатомическим данным [15].

Ограничения исследования связаны с отсутствием единого протокола исследования для каждой группы заболеваний: необходимо точное выделение «области интереса» в каждом конкретном случае для выявления повреждения.

Краткие практические рекомендации

- Для точного сопоставления данных сканирования пациентов при анализе необходимо использовать

одинаковую область интереса, число и толщину срезов.

- Измерение коэффициента ФА и среднего коэффициента диффузии в интересующих зонах целесообразно проводить с построением цветных и черно-белых карт данных коэффициентов.
- Измерение коэффициента ФА и среднего коэффициента диффузии в интересующих зонах следует проводить на 2–3 смежных срезах для более достоверной интерпретации результатов.

Заключение

Показано, что моторные и сенсорные функции в большой степени взаимосвязаны, и что кортикоспинальный тракт и задняя таламическая лучистость играют значительную роль в развитии клинической картины у детей с ДЦП. С помощью диффузионно-тензорной трактографии можно объективно оценивать параметры структурно-функционального состояния моторных и сенсорных путей, что дает возможность прогнозировать развитие ребенка с ДЦП. Полученные результаты дают ключ к пониманию патогенеза и в конечном итоге могут привести к улучшению результатов восстановительного лечения детей с ДЦП и другими неврологическими расстройствами.

Конфликт интересов

Авторы данной статьи подтвердили отсутствие финансовой поддержки / конфликта интересов, о которых необходимо сообщить.

ЛИТЕРАТУРА

1. Аникин А.В., Каркашадзе М.З., Кузнецова Г.В. Современные возможности магнитно-резонансной томографии в педиатрии. *Вопросы диагностики в педиатрии*. 2009; 2: 50–54.
2. Баранов А.А., Намазова-Баранова Л.С., Ильин А.Г., Конова С.Р., Антонова Е.В., Вашакмадзе Н.Д., Геворкян А.К., Конова О.М., Краснов В.М., Лазуренко С.Б., Мамедъяров А.М., Маслова О.И., Поляков С.Д., Турти Т.В. Разноуровневая система оказания комплексной реабилитационной помощи детям с хронической патологией и детям-инвалидам. *Справочник педиатра*. 2012; 5: 4–22.
3. Труфанов Г.Е., Фокин В.А., Иванов Д.О., Рязанов В.В., Ипатов В.В., Скворцова М.Ю., Нестеров Д.В., Садыкова Г.К., Михайловская Е.М. Особенности применения методов лучевой диагностики в педиатрической практике. *Вестник современной клинической медицины*. 2013; 6 (6): 48–54.
4. Feldman H.M., Yeatman J.D., Lee E.S., Barde L.H.F., Gaman-Bean S. Diffusion Tensor Imaging: A Review for Pediatric Researchers and Clinicians. *J. Dev. Behav. Pediatr.* 2010; 31: 346–356.
5. Wakana S., Caprihan A., Panzenboeck M., Fallon J., Perry M., Gollub R., Hua K., Zhang J., Jiang H., Dubey P., Blitz A., Zijl P., Mori S. Reproducibility of the quantitative tractography methods applied to cerebral white matter. *Neuroimage*. 2007; 36: 630–644.
6. Thomas V., Eyssen M., Peeters R., Molenaers G., Van Hecke P., De Cock P., Sunaert S. Quantitative diffusion tensor imaging in cerebral palsy due to periventricular white matter injury. *Brain*. 2005; 128: 2562–2577.
7. Bax M., Goldstein M., Rosenbaum P., Leviton A., Paneth N., Dan B., Jacobsson B., Damiano D. Proposed definition and classification of cerebral palsy. *Dev. Med. Child Neurol.* 2005; 47 (8): 571–576.
8. Back SA. Perinatal white matter injury: the changing spectrum of pathology and emerging insights into pathogenetic mechanisms. *Ment. Retard. Dev. Disabil. Res. Rev.* 2006; 12: 129–140.
9. Huppi P.S., Dubois J. Diffusion tensor imaging of brain development. *Sem. Fet. Neonat. Med.* 2006; 11: 489–497.
10. Yung A., Poon G., Qiu D.Q., Chu J., Lam B., Leung C. White matter volume and anisotropy in preterm children: a pilot study of neurocognitive correlates. *Pediatr. Res.* 2007; 61: 732–736.
11. Mori S., Oishi K., Faria A.V. White matter atlases based on diffusion tensor imaging. *Curr. Opin. Neurol.* 2009; 22 (4): 362–369.
12. Wakana S., Jiang H., Nagae-Poetscher L.M., Peter C.M. van Zijl, Mori S. Fiber Tract-based Atlas of Human White Matter Anatomy. *Radiology*. 2004; 230: 77–87.
13. Yoshida S., Hayakawa K., Yamamoto A. et al. Quantitative diffusion tensor tractography of the motor and sensory tract in children with cerebral palsy. *Dev. Med. Child. Neurol.* 2010; 52: 935–940.
14. Nagae L.M., Hoon A.H., Jr, Stashinko E., Lin D., Zhang W., Levey E., Wakana S., Jiang H., Leite C.C., Lucato L.T., Van Zijl P.C.M., Johnston M.V., Mori S. Diffusion tensor imaging in children with periventricular leukomalacia: variability of injuries to white matter tracts. *Am. J. Neuroradiology*. 2007; 28: 1213–1222.
15. Murakami A., Morimoto M., Yamada K., Kizu O., Nishimura A., Nishimura T., Sugimoto T. Fiber-tracking techniques can predict the degree of neurologic impairment for periventricular leukomalacia. *Pediatrics*. 2008; 122: 500–516.
16. Ludeman N.A., Berman J.I., Wu Y.W., Jeremy R.J., Kornak J., Bartha A.I., Barkovich A.J., Ferriero D.M., Henry R.G., Glenn O.A. Diffusion tensor imaging of the pyramidal tracts in infants with motor dysfunction. *Neurology*. 2008; 71: 1676–1682.

КОНТАКТНАЯ ИНФОРМАЦИЯ

Мамедьяров Аяз Магерамович, кандидат медицинских наук, врач высшей категории, заведующий отделением восстановительного лечения детей с болезнями нервной системы НИИ ППивЛ НЦЗД

Адрес: 119991, Москва, Ломоносовский пр-т, д. 2, стр. 3, **тел.:** +7 (499) 134-02-76, **e-mail:** ammm@nczd.ru

Намазова-Баранова Лейла Сеймуровна, член-корреспондент РАН, профессор, заместитель директора по научной работе, директор НИИ ППивЛ НЦЗД, заведующая кафедрой аллергологии и клинической иммунологии педиатрического факультета Первого МГМУ им. И.М. Сеченова, заведующая кафедрой факультетской педиатрии педиатрического факультета РНИМУ им. Н.И. Пирогова, советник ВОЗ, член исполкома Международной педиатрической ассоциации, Президент Европейской педиатрической ассоциации (EPA/UNEPSA)

Адрес: 119991, Москва, Ломоносовский проспект, д. 2, стр. 3, **e-mail:** namazova@nczd.ru

Ермолина Юлия Викторовна, аспирант отделения восстановительного лечения детей с болезнями нервной системы НИИ ППивЛ НЦЗД

Адрес: 119991, Москва, Ломоносовский пр-т, д. 2, стр. 3, **тел.:** +7 (499) 134-02-76, **e-mail:** ermolina_jv@mail.ru

Аникин Анатолий Владимирович, кандидат медицинских наук, врач высшей категории, заведующий отделом лучевой диагностики КДЦ НИИ ППивЛ НЦЗД

Адрес: 119991, Москва, Ломоносовский пр-т, д. 2, стр. 2, **тел.:** +7 (499) 134-10-65, **e-mail:** anikin@nczd.ru

Маслова Ольга Ивановна, доктор медицинских наук, профессор, заслуженный деятель науки РФ, заведующая отделом когнитивных исследований НЦЗД

Адрес: 119991, Москва, Ломоносовский пр-т, д. 2, стр. 3, **тел.:** +7 (499) 134-02-57, **e-mail:** maslova@nczd.ru

Каркашадзе Магда Зурабовна, кандидат медицинских наук, врач высшей категории, заведующая отделением МРТ отдела лучевой диагностики КДЦ НИИ ППивЛ НЦЗД

Адрес: 119991, Москва, Ломоносовский пр-т, д. 2, стр. 3, **тел.:** +7 (499) 134-12-65, **e-mail:** magmr@mail.ru

Клочкова Ольга Андреевна, врач-невролог отделения восстановительного лечения детей с болезнями нервной системы НИИ ППивЛ НЦЗД

Адрес: 119991, Москва, Ломоносовский пр-т, д. 2, стр. 3, **тел.:** +7 (499) 134-02-76, **e-mail:** klochkova_oa@nczd.ru