

Н.Ю. Канькова, Е.А. Жукова, Н.Ю. Широкова, Т.А. Видманова

Нижегородский научно-исследовательский институт детской гастроэнтерологии, Российская Федерация

Особенности поражения слизистой оболочки желудка и двенадцатиперстной кишки у детей с хроническим гастродуоденитом при различном составе микрофлоры

Цель исследования: установить особенности гистологической картины слизистой оболочки желудка и двенадцатиперстной кишки при различном составе микрофлоры у детей с хроническим гастродуоденитом. **Методы:** под наблюдением находились 122 ребенка с хроническим гастродуоденитом в возрасте от 5 до 17 лет; 94 пациентам проводилось эндоскопическое исследование с гистологией биоптатов слизистой оболочки желудка и двенадцатиперстной кишки, из них 48 — с морфометрией полученного материала. Определение состава микрофлоры желудка и двенадцатиперстной кишки: выявление вируса простого герпеса 1-го, 2-го типа, цитомегаловируса, вируса папилломы человека 16-го, 18-го типа, *Helicobacter pylori* в биоптатах гастродуоденальной слизистой оболочки и желудочном соке осуществляли методом полимеразной цепной реакции. **Результаты:** дети с хроническим гастродуоденитом в зависимости от выявленных микроорганизмов были разделены на группы: 1-я группа (n = 51) — без определяемых микроорганизмов, 2-я группа (n = 28) — с ассоциациями *Helicobacter pylori* и вирусов, 3-я группа (n = 15) — только с вирусами, 4-я группа (n = 28) — с *H. pylori*. При наличии инфекции *H. pylori* воспаление локализовывалось преимущественно в антральной, а дистрофические изменения — в дуоденальной слизистой оболочке. В присутствии вирусов воспалительная реакция была более выражена в фундальном отделе желудка и двенадцатиперстной кишке. При вирусно-бактериальных ассоциациях отмечался наиболее выраженный воспалительно-дистрофический процесс с локализацией на протяжении всей гастродуоденальной слизистой оболочки. **Заключение:** у детей с хроническим гастродуоденитом при наличии бактериальной, вирусной и смешанной микрофлоры в желудке и двенадцатиперстной кишке выявлены характерные особенности гистологической картины слизистой оболочки, проявляющиеся в различной локализации и степени выраженности воспалительно-дистрофических изменений.

Ключевые слова: микрофлора, вирусы, хронический гастродуоденит, дети.
(Вестник РАМН. 2014; 9–10: 51–56)

51

Обоснование

Одной из наиболее актуальных проблем в педиатрии является хронический гастродуоденит, что связано с его повсеместной распространенностью, частым рецидивированием и риском развития диспластических изменений желудка [1–3]. Этот факт, а также недостаточная эффективность общепринятых мер терапии, диктуют необходи-

мость проведения исследований, направленных на изучение этиопатогенетических механизмов его формирования и особенностей поражения слизистой оболочки желудка и двенадцатиперстной кишки при данной патологии.

В настоящее время не вызывает сомнений роль *Helicobacter pylori* в развитии воспалительно-деструктивных процессов в верхних отделах пищеварительного тракта. По данным современных исследований, контаминация

N.Y. Kankova, E.A. Zhukova, N.Y. Shirokova, T.A. Vidmanova

Nizhny Novgorod Research Institute of Pediatric Gastroenterology, Russian Federation

Features of Mucosal Lesions of Stomach and Duodenum in Children with Chronic Gastroduodenitis with Different Microflora Content

Objective: Our aim was to reveal the features of histological mucosa with different composition of the microflora of stomach and duodenum in children with chronic gastroduodenitis. **Methods:** The study included 122 children with chronic gastroduodenitis from 5 to 17 years old. All patients underwent endoscopy with histology of biopsy specimens of gastric and duodenal mucosa in 94 patients and in 48 patients among them with morphometry of biological material. Identification of herpes simplex virus 1, 2 types, cytomegalovirus, human papilloma virus 16, 18 types, *Helicobacter pylori* was carried out using polymerase chain reaction in biopsies of gastroduodenal mucosa and gastric juice. **Results:** Children with chronic gastroduodenitis depending on the identified microorganisms were divided into groups: 1st (n = 51) — without detectable microorganisms, 2nd (n = 28) — with associations of *H. pylori* and viruses, 3rd (n = 15) — only with viruses, 4th (n = 28) — with *H. pylori*. Thus, in patients with *H. pylori* inflammation was noted mainly in the antral mucosa and dystrophic changes - in the duodenal mucosa. In the presence of viruses the inflammation was expressed more in the fundal stomach and duodenum. When viral-bacterial associations were observed most pronounced inflammatory-dystrophic process was localized throughout the gastroduodenal mucosa. **Conclusion:** In children with chronic gastroduodenitis in the presence of bacterial, viral and mixed microflora in the stomach and duodenum identified characteristic histological features of the mucosa, manifested in a different localization and severity of inflammatory and dystrophic changes.

Key words: microorganisms, viruses, chronic gastroduodenitis, children.

(Vestnik Rossiiskoi Akademii Meditsinskikh Nauk — Annals of the Russian Academy of Medical Sciences. 2014; 9–10: 51–56)

этой бактерией слизистой оболочки желудка при гастроуденальных заболеваниях колеблется в пределах 50–85% [3, 4]. При этом некоторые авторы рекомендуют рассматривать влияние не отдельно взятых бактерий *H. pylori*, а значение всей мукозной микрофлоры желудка и двенадцатиперстной кишки в формировании воспаления [5, 6].

В последние годы ряд исследователей отмечают роль вирусов герпеса в развитии воспалительно-деструктивной патологии желудка и двенадцатиперстной кишки [7–9]. В части работ показано также выявление вирусов папилломы человека при хронических воспалительных заболеваниях желудка [10–12]. Однако этих немногочисленных исследований явно недостаточно, чтобы оценить влияние как отдельно вирусной, так и вирусно-бактериальной микрофлоры на воспалительный процесс при заболеваниях верхних отделов желудочно-кишечного тракта у детей.

При хеликобактерной инфекции особенности воспалительной реакции изучены достаточно хорошо. Гистологически чаще всего определяется инфильтрация эпителия и собственной пластинки слизистой оболочки желудка (главным образом нейтрофилами), причем ее степень, по данным некоторых авторов, напрямую зависит от выраженности обсемененности и адгезии *H. pylori* к слизистой оболочке желудка [13–15].

52

Описание гистологической картины хронического гастрита, ассоциированного с вирусами, представлено только в единичных работах. Имеются данные о том, что сочетание хронической инфекции вирусом Эпштейна–Барр и *H. pylori* вызывает более выраженные морфологические изменения в желудке, чем при наличии только бактериального обсеменения с развитием диффузной инфильтрации собственной пластинки слизистой оболочки [16]. Другие авторы сообщают, что деструктивные процессы в слизистой оболочке имеют более глубокий характер при смешанном бактериально-вирусном инфицировании [9].

Целью нашего исследования было выявление особенностей гистологической картины слизистой оболочки желудка и двенадцатиперстной кишки при различном составе микрофлоры у детей с хроническим гастроуденитом.

Методы

План исследования

Проведено проспективное открытое неконтролируемое нерандомизированное исследование.

Критерии соответствия

В исследование включали пациентов, находившихся на стационарном лечении в ННИИДГ, в возрасте от 5 до 17 лет с диагнозом «Хронический гастроуденит в периоде обострения или неполной клинической ремиссии».

Критериями исключения являлись наличие соматических заболеваний в стадии декомпенсации и невозможность проведения эндоскопического исследования.

Продолжительность исследования

Продолжительность исследования составила 2 года.

Исходы исследования

Выявление у детей с гастроуденитом наличия вирусов простого герпеса, цитомегаловируса, вирусов папилломы человека 16-го, 18-го типа и/или *H. pylori* в зависимости от состава микрофлоры желудка и двенадцатиперстной кишки.

Методы регистрации исходов

За всеми больными осуществлялось клиническое наблюдение. Для верификации диагноза проводили фиброгастроуденоскопию по общепринятой методике с применением аппаратов фирмы Olympus GIF H180 (Япония) и Pentax FG 24V (Япония), в ходе которой большинству пациентов была выполнена прицельная биопсия слизистой оболочки фундального, антрального отдела желудка и двенадцатиперстной кишки с последующим гистологическим исследованием биоптатов. Материал был подвергнут стандартной обработке с получением парафиновых срезов толщиной 5 мкм, окрашенных гематоксилином и эозином, альциановым синим, реактивом Шиффа, основным коричневым по М.Г. Шубичу (1986). Морфологические изменения гастроуденальной слизистой оболочки оценивали по степени выраженности воспаления, активности и глубине поражения слизистой оболочки согласно соответствующему разделу «Рабочей классификации хронического гастрита, дуоденита, гастродуоденита у детей» [17]. Части больных было проведено морфометрическое исследование эпителиального пласта слизистой оболочки желудка и двенадцатиперстной кишки с использованием окуляра-микрометра. При этом также измеряли высоту покровно-ямочного эпителия и эпителия ворсин и крипт, определяли содержание клеток Панета в криптальном эпителии.

Исследование микрофлоры желудка и двенадцатиперстной кишки у всех больных включало качественное определение ДНК вируса простого герпеса (ВПГ) 1-го, 2-го типа, цитомегаловируса (ЦМВ), вируса папилломы человека 16-го, 18-го типа (ВПЧ), а также *H. pylori* методом полимеразной цепной реакции (Вектор-Бест, Россия) в режиме реального времени в биоптатах желудка или двенадцатиперстной кишки и тощаковой порции желудочного сока.

Этическая экспертиза

Все пациенты и их родители дали информированное согласие на проведение обследования и использование их медицинской документации. Работа проведена с одобрения Локального этического комитета (протокол № 2 от 02.03.2010 г.).

Статистический анализ

Определение размера выборок, а также анализ полученных данных проведены в соответствии с общепринятыми методами статистического анализа с использованием пакета прикладных программ STATISTICA v. 6.1 for Windows XP (Statsoft Inc., США). При этом выполняли исследование характера распределения массивов данных с помощью критерия Колмогорова, которое продемонстрировало отсутствие нормального распределения для всех анализируемых признаков. В связи с этим дальнейшая статистическая обработка проводилась методами непараметрической статистики. В частности, определяли параметры описательной статистики, включающие среднее значение (M) и ошибку средней величины (m), а также достоверность различий показателей между группами с использованием критериев Фишера, Манна–Уитни. Различия считали статистически значимыми при достигнутом уровне значимости соответствующего статистического критерия $p < 0,05$.

Результаты

Участники исследования

Обследовано 122 ребенка в возрасте от 5 до 17 лет с диагнозом «Хронический гастроуденит» в периоде

обострения ($n=110$) и неполной клинической ремиссии ($n=12$), из них 50 девочек и 72 мальчика, средний возраст которых составил 13 лет. Из них 94 больным проведено гистологическое исследование, а 48 — морфометрический анализ.

В зависимости от идентифицированных микроорганизмов в желудке и двенадцатиперстной кишке, пациенты были разделены на следующие группы:

- 1-я группа ($n=51$ из 122, $n=39$ из 94, $n=12$ из 48) — с отсутствием изучаемых нами микроорганизмов;
- 2-я группа ($n=28$ из 122, $n=19$ из 94, $n=12$ из 48) — с ассоциациями *H. pylori* и вирусов (ВПГ 1-го, 2-го типа или ЦМВ и/или ВПЧ 16-го, 18-го типа);
- 3-я группа ($n=15$ из 122, $n=12$ из 94, $n=12$ из 48) — с присутствием вирусов (ВПГ 1-го, 2-го типа или ЦМВ, или ВПЧ 16-го, 18-го типа);
- 4-я группа ($n=28$ из 122, $n=24$ из 94, $n=12$ из 48) — с наличием *H. pylori*.

Полученные показатели сравнивали в группах и с таковыми, выявленными при оценке неизменной слизистой оболочки у 12 здоровых детей.

Следует отметить, что вирусы папилломы и герпеса распределялись в группах поровну: у 21 из 122 (17%) обследованных в каждом случае. Из герпесвирусов у 7 (6%) детей выделялся ВПГ 1-го, 2-го типа, у остальных 14 (11%) — ЦМВ.

Основные результаты исследования

У пациентов с хроническим гастродуоденитом без изучаемой микрофлоры в большинстве случаев выявлены поверхностные воспалительные изменения слизистой оболочки — у 38 из 39 (97%) человек в фундальном отделе желудка, у 35 (90%) — в антральном и у 31 (79%) — в двенадцатиперстной кишке. При этом изменения характеризовались слабой степенью активности воспали-

ния: у 20 (51%) и 26 (66%) — в желудке и у 25 из 39 (64%) пациентов — в дуоденальной слизистой оболочке. По данным морфометрического исследования, в фундальном отделе желудка регистрировалось снижение высоты покровного эпителия по сравнению с неизменной слизистой оболочкой, а в криптах двенадцатиперстной кишки наблюдалось уменьшение числа клеток Панета (табл.).

В то же время установлено, что у больных в присутствии ассоциаций *H. pylori* и вирусов отмечались наиболее выраженные глубина и степень активности воспалительной реакции в гастродуоденальной слизистой оболочке. Так, в отличие от больных без исследуемой микрофлоры диффузное воспаление определялось у 6 из 19 (31%) пациентов в фундальном отделе желудка ($p=0,004$), у 12 (63%) — в антральном ($p=0,0001$) и у 11 (58%) — в двенадцатиперстной кишке ($p=0,0001$). При этом в антруме частота диффузного воспаления была максимальной по сравнению с вирусной или *H. pylori*-персистенцией ($p=0,0001$ и $p=0,016$, соответственно), а в дуоденальной слизистой оболочке превышала таковую ($p=0,002$) при бактериальной инфекции (рис. 1).

Следует отметить, что для смешанного (вирусно-бактериального) инфицирования была характерна сильная и средняя степень активности воспалительной реакции, выявляемая в слизистой оболочке желудка одинаково часто в фундальном и антральном его отделах: у 16 из 19 (84%) больных, а в двенадцатиперстной кишке — у 18 (95%) наблюдаемых (рис. 2). Причем данное усиление нейтрофильной инфильтрации собственной пластинки гастродуоденальной слизистой оболочки, определяющей активность воспаления, встречалось достоверно чаще, чем в 1-й и 4-й группе ($p=0,011$ и $p=0,001$ — в фундальном; $p=0,001$ и $p=0,013$ — в антральном отделе желудка; $p=0,0001$ и $p=0,0001$ — в двенадцатиперстной кишке).

Таблица. Морфометрическая характеристика гастродуоденальной слизистой оболочки у детей с хроническим гастродуоденитом в зависимости от микрофлоры

Группы детей Показатели		Неизменная слизистая ($n=12$) N	Без микро- флоры ($n=12$) 1	Ассоциации микро- флоры ($n=12$) 2	Вирусы ($n=12$) 3	<i>H. pylori</i> ($n=12$) 4	<i>p</i>					
							1-2	1-3	1-4	2-3	2-4	3-4
Фундаль- ный отдел желудка	Высота покровного эпителия, мкм	32,5±1,3	28,8±0,8 $p^N=0,017$	25,0±0,8 $p^N=0,0001$	27,5±0,8 $p^N=0,001$	25,5±1,3 $p^N=0,0001$	0,002	0,113	0,036	0,073	0,735	0,315
	Высота ямочного эпителия, мкм	25,0±1,5	22,5±1,3 $p^N=0,214$	22,5±1,5 $p^N=0,251$	22,5±1,8 $p^N=0,290$	22,5±1,8 $p^N=0,290$	1,0	1,0	1,0	1,0	1,0	1,0
Антраль- ный отдел желудка	Высота покровного эпителия, мкм	29,0±1,5	30,0±1,8 $p^N=0,674$	28,8±1,7 $p^N=0,913$	29,0±1,7 $p^N=1,0$	28,8±1,3 $p^N=0,916$	0,619	0,690	0,628	0,918	1,0	0,920
	Высота ямочного эпителия, мкм	22,8±1,3	22,5±1,5 $p^N=0,899$	18,8±0,8 $p^N=0,012$	21,3±1,5 $p^N=0,451$	17,3±0,8 $p^N=0,001$	0,036	0,562	0,005	0,150	0,171	0,026
Двенад- цати- перстная кишка	Высота ворсинок, мкм	490±48	434±85 $p^N=0,527$	378±19 $p^N=0,041$	406±20 $p^N=0,321$	392±29 $p^N=0,690$	0,527	0,751	0,645	0,321	0,690	0,695
	Высота эпителия ворсинок, мкм	34,3±1,3	33,5±1,8 $p^N=0,731$	28,8±0,8 $p^N=0,001$	31,3±1,3 $p^N=0,104$	28,8±1,3 $p^N=0,005$	0,021	0,307	0,038	0,1	1,0	0,171
	Бокаловидные клетки, %	14,1±1,6	11,1±1,4 $p^N=0,172$	6,9±1,1 $p^N=0,001$	9,8±1,1 $p^N=0,037$	5,7±1,2 $p^N=0,0001$	0,028	0,473	0,008	0,076	0,469	0,020
	Глубина крипт, мкм	145±22	155±45 $p^N=0,843$	178±37 $p^N=0,449$	168±17 $p^N=0,41$	170±18 $p^N=0,382$	0,697	0,789	0,760	0,808	0,848	0,936
	Высота эпителия крипт, мкм	20,5±1,0	20,0±1,0 $p^N=0,727$	17,8±0,3 $p^N=0,014$	20,8±1,0 $p^N=0,861$	17,3±0,3 $p^N=0,005$	0,04	0,601	0,014	0,008	0,171	0,003
	Бокаловидные клетки, %	16,0±0,5	15,9±0,3 $p^N=0,860$	11,9±1,8 $p^N=0,035$	12,5±1,3 $p^N=0,020$	11,5±1,8 $p^N=0,022$	0,034	0,018	0,021	0,786	0,873	0,651
	Клетки Панета на крипту	3,9±0,1	3,6±0,1 $p^N=0,045$	2,8±0,1 $p^N=0,0001$	3,2±0,2 $p^N=0,005$	2,6±0,2 $p^N=0,0001$	0,0001	0,087	0,0001	0,087	0,381	0,045

Примечание. N — норма (показатели условно здоровых детей), p^N — достоверность различий с нормой. Полужирным шрифтом выделены значения достоверности различий, где $p < 0,05$.

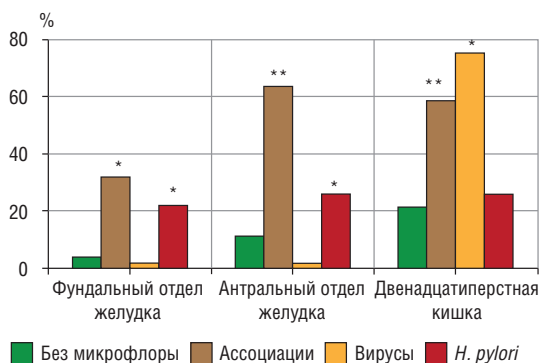


Рис. 1. Частота выявления диффузного воспаления в слизистой оболочке желудка и двенадцатиперстной кишке при различном составе микрофлоры у детей с хроническим гастродуоденитом. *Примечание (здесь и на рис. 2).* *— достоверность различий между группами ($p < 0,05-0,001$), ** — достоверность различий между группами ($p < 0,001$).

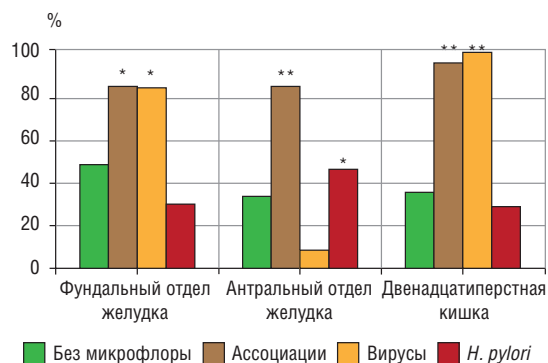


Рис. 2. Частота выявления активности воспаления в слизистой оболочке желудка и двенадцатиперстной кишке при различном составе микрофлоры у детей с хроническим гастродуоденитом.

54

У детей 2-й группы выраженные воспалительно-дистрофические изменения слизистой оболочки желудка и двенадцатиперстной кишки подтверждались морфометрически (см. табл.). Так, было зарегистрировано уменьшение высоты покровного эпителия желудка с достоверной разницей относительно слизистой оболочки здоровых детей и пациентов без микрофлоры в фундальном его отделе ($p = 0,0001$, $p = 0,002$) и ямочного эпителия — в антральном ($p = 0,012$, $p = 0,036$). Значительные проявления дистрофии в виде снижения высоты ворсин и сужения криптального слоя с уменьшением числа крипт на ворсинку имели место и в двенадцатиперстной кишке ($p = 0,041$, $p = 0,0001$ по сравнению с неизменной слизистой оболочкой). Наряду с этим определялось резкое уплощение по сравнению с нормой и пациентами без микрофлоры как эпителия ворсинок ($p = 0,001$, $p = 0,021$), так и крипт ($p = 0,014$, $p = 0,040$), причем в последних оно было более выражено, чем у наблюдаемых только с вирусной персистенцией ($p = 0,008$). Также выявлялось отчетливое снижение содержания бокаловидных клеток в эпителии ворсинок и крипт и числа клеток Панета на крипту с достоверным отличием от нормы ($p = 0,001$, $p = 0,035$, $p = 0,0001$) и от такового у больных без определяемых микроорганизмов ($p = 0,028$, $p = 0,034$, $p = 0,0001$).

Таким образом, у обследуемых пациентов при наличии ассоциаций вирусов и *H. pylori* имел место выраженный глубокий воспалительно-дистрофический процесс на протяжении всей гастродуоденальной слизистой оболочки.

Впервые у детей с хроническим гастродуоденитом в присутствии вирусов (3-я группа больных) обнаружена неоднородность степени выраженности воспалительного процесса в различных отделах слизистой оболочки с преобладанием его в двенадцатиперстной кишке и фундальном отделе желудка. Так, в последнем отмечена сильная и средняя степень активности воспалительной реакции у 3 (25%) и 7 из 12 (58%) человек, в то время как в антруме она чаще была слабой — у 11 (92%) детей. В дуоденальной слизистой оболочке нарушения были максимальными. Ее диффузные изменения были зарегистрированы у 9 из 12 (75%) больных, и они сочетались с сильной и средней степенью активности патологического процесса у 5 (42%) и 7 (58%) пациентов, что было достоверно чаще, чем при отсутствии микрофлоры ($p = 0,001$, $p = 0,010$) и при наличии инфекции *H. pylori* ($p = 0,0001$, $p = 0,0001$) (см. рис. 1, 2).

Дистрофические изменения слизистой оболочки при хроническом гастродуодените у детей в присутствии вирусов имели место и по данным морфометрического анализа (см. табл.). Так, в дуоденальном эпителии зафиксировано достоверное относительно нормы снижение содержания высокоспециализированных бокаловидных клеток в ворсинках ($p = 0,037$) и криптах ($p = 0,020$) и числа клеток Панета ($p = 0,005$). При этом в первых и последних их было значительно больше, чем при наличии ассоциаций микроорганизмов ($p = 0,020$, $p = 0,045$).

У больных хроническим гастродуоденитом при наличии инфекции *H. pylori*, по данным морфологического исследования, воспалительные изменения преобладали в антральном отделе желудка и были менее выражены, чем при ассоциации бактерий с вирусными агентами, но более выражены относительно присутствия исключительно вирусной персистенции. Так, средняя степень нейтрофильной инфильтрации отмечена в слизистой оболочке у 10 (42%) из 24 больных, что было реже, чем во 2-й группе ($p = 0,020$), но чаще, чем в 3-й ($p = 0,059$) (см. рис. 2). Действительно, в 4-й группе пациентов определялось значительное уменьшение содержания бокаловидных клеток в эпителии ворсинок и крипт и числа клеток Панета на крипту по сравнению со здоровыми детьми ($p = 0,0001$, $p = 0,022$, $p = 0,0001$) и больными 1-й группы ($p = 0,008$, $p = 0,021$, $p = 0,0001$). При этом бокаловидных клеток в ворсинках у обследованных с *H. pylori* содержалось меньше и по сравнению с наблюдаемыми с вирусами ($p = 0,020$).

Нежелательные явления

Нежелательные явления отсутствовали.

Обсуждение

У детей с хроническим гастродуоденитом при наличии бактериальной, вирусной и смешанной микрофлоры в желудке и двенадцатиперстной кишке установлены различная локализация и степень выраженности патологического процесса с характерными особенностями морфологической картины слизистой оболочки.

Так, при ассоциациях вирусов и *H. pylori* выраженность воспалительных и дистрофических изменений была максимальной, и они полностью охватывали гастродуоденальную слизистую оболочку. При наличии

только вирусных агентов наиболее выраженная воспалительная реакция отмечалась в фундальном отделе желудка и двенадцатиперстной кишке, а при инфекции *H. pylori* — в слизистой оболочке антрального отдела желудка; при этом дистрофические изменения в основном выявлялись в дуоденальной слизистой оболочке.

Согласно результатам проведенного нами исследования, при вирусно-бактериальных ассоциациях зарегистрирована максимальная выраженность патологического процесса, характеризующаяся наибольшей глубиной и степенью активности воспалительной реакции гастродуоденальной слизистой оболочки, что, связано с синергизмом, возникающим при взаимодействии микроорганизмов. На наш взгляд, сочетание воздействия вирусной и бактериальной микрофлоры может сопровождаться усилением воспалительного процесса, вероятно, за счет неспецифического звена иммунитета и выделения флогенных медиаторов, прежде всего цитокинов. Ранее была показана наибольшая частота выявления диффузного гастрита при ассоциациях *H. pylori* и герпесвирусов [8].

Высказывается предположение, что степень повреждения слизистой оболочки напрямую зависит от степени обсемененности и спектра микроорганизмов, присутствующих в очаге воспаления. Так, по мнению В.Н. Нелюбина, не только воспалительные, но и эрозивно-язвенные процессы в слизистой оболочке чаще встречаются при смешанном инфицировании *H. pylori* и герпесвирусов (вирусов Эпштейна–Барр, герпеса 6, 7, 8-го типа) [9].

Выявленные у детей 2-й группы выраженные воспалительно-дистрофические изменения, проявляющиеся, в частности, снижением высоты эпителия желудка и ворсин двенадцатиперстной кишки, по всей вероятности, связаны с уменьшением компенсаторных возможностей, направленных на восстановление гастродуоденальной слизистой оболочки. Об этом свидетельствует отмеченное снижение содержания бокаловидных клеток в эпителии ворсинок и крипт и числа клеток Панета, ответственных за протективные свойства двенадцатиперстной кишки.

Следует отметить наблюдаемую в присутствии вирусов неоднородность воспалительного процесса в различных отделах слизистой оболочки у детей с хроническим гастродуоденитом с преобладанием его преимущественно в двенадцатиперстной кишке, а также в фундальном отделе желудка. При этом регистрируется меньшая степень выраженности и активности воспаления, вероятнее всего, связанная с особенностями исследуемых вирусов, их воздействием на иммунную систему.

Описанные изменения гистологической картины, по-видимому, закономерны, учитывая способность нейтрофилов к преимущественному фагоцитозу бактерий и (реже) некоторых оболочечных вирусов или поврежденных ими клеток [18, 19]. Последние вместе с вирусными антигенами являются мишенью в основном для Т лимфоцитов и антител. Происходит запуск воспалительных реакций с участием цитокинов, системы комплемента и клеток-эффекторов — макрофагов, естественных киллеров и нейтрофилов [18]. Возникающие в результате вирусного инфицирования воспалительно-дистрофические изменения, очевидно, носят менее выраженный характер, чем при бактериальной и тем более вирусно-бактериальной персистенции.

Необходимо подчеркнуть, что при наличии изолированной инфекции *H. pylori* воспалительные и дистрофические изменения преобладали в антральном отделе желудка и в меньшей степени в двенадцатиперстной кишке. Они

были менее выражены, чем при ассоциации бактерий с вирусами, но в большей степени — при наличии исключительно вирусной флоры, что, скорее всего, связано с некоторыми типичными чертами персистенции *H. pylori*-инфекции в слизистой оболочке при данной патологии.

Схожая морфологическая картина при *H. pylori*-ассоциированном гастрите описана и другими авторами, которые показали выраженную нейтрофильную инфильтрацию слизистой оболочки желудка, преимущественно его антрального отдела [4, 15, 17]. Однако, по нашим данным, максимальная воспалительная реакция была характерна для смешанного вирусно-бактериального инфицирования. Одной из причин такого расхождения может являться тот факт, что большинство больных, в т.ч. в приведенных выше исследованиях других авторов, не были обследованы на наличие вирусов.

К основным ограничениям исследования можно отнести исключение из него детей младше 5 лет и взрослых пациентов, что было обусловлено особенностями учреждения, на базе которого выполнялась работа.

К факторам, относительно ограничивающим исследование, направленное на выявление особенностей поражения слизистой оболочки при различном составе микрофлоры при хроническом гастродуодените у детей, может быть также отнесено выявление в микробном пейзаже только конкретных вирусов: ВПГ 1-го и 2-го типа, ЦМВ, ВПЧ 16-го и 18-го типа. При этом расширение спектра последних могло бы дополнить установленные особенности гистологической картины гастродуоденальной слизистой оболочки.

Результаты данного исследования могут быть использованы в научных трудах, посвященных изучению роли микрофлоры желудка и двенадцатиперстной кишки в формировании хронической воспалительной патологии верхних отделов пищеварительного тракта, в частности особенностей поражения гастродуоденальной слизистой оболочки. Полученные данные направлены на совершенствование диагностики и терапии хронического гастродуоденита в зависимости от микробного пейзажа желудка и двенадцатиперстной кишки.

Заключение

У детей с хроническим гастродуоденитом при бактериальной, вирусной и смешанной микрофлоре установлена различная локализация и степень выраженности воспалительно-дистрофических изменений слизистой оболочки желудка и двенадцатиперстной кишки.

При хроническом гастродуодените, ассоциированном с *H. pylori*, отмечены наиболее отчетливый воспалительный процесс в антральном отделе желудка и снижение показателей защитной и трофической функции в двенадцатиперстной кишке.

Напротив, у детей с хроническим гастродуоденитом при наличии вирусов воспалительно-дистрофические изменения были менее выражены и локализовывались преимущественно в фундальном отделе желудка и двенадцатиперстной кишке.

Наиболее значимые нарушения на протяжении всей слизистой оболочки желудка и двенадцатиперстной кишки с определением диффузного воспаления средней и сильной степени активности и максимальными проявлениями дистрофических изменений наблюдали при вирусно-бактериальных ассоциациях. Установленное глубокое поражение гастродуоденальной слизистой обо-

лочки, захватывающее структуры, ответственные за протективные ее свойства, может способствовать длительной персистенции микроорганизмов, усугубляющей, в свою очередь, тяжесть течения заболевания.

Конфликт интересов

Авторы данной статьи подтвердили отсутствие финансовой поддержки / конфликта интересов, о которых необходимо сообщить.

Выражение признательности

Авторы выражают глубокую признательность ведущему и сотрудникам эндоскопического отделения ННИИДГ, к.м.н. А.Р. Богомолу и к.м.н. С.Н. Саралову, ведущему научному сотруднику лабораторно-диагностического отдела, к.б.н. С.А. Колесову, ведущему научному сотруднику С.В. Романовой, а также всему сестринскому персоналу клиники, без участия которых было бы невозможно выполнение данного исследования.

ЛИТЕРАТУРА

- Ивашкин В.Т., Лапина Т.Л., Шептулин А.А., Трухманов А.С., Маев И.В., Драпкина О.М., Абдулхаков Р.А., Алексеева О.П., Алексеенко С.А., Зайцев С.В., Корочанская Н.В., Курилович С.А., Осипенко М.Ф., Сайфутдинов Р.Г., Сарсенбаева А.С. Практические шаги по профилактике рака желудка в Российской Федерации: алгоритм ведения пациентов с хроническим helicobacterным гастритом (Материалы и резолюция Совета экспертов, 9 декабря 2013 г.). *Российский журнал гастроэнтерологии, гепатологии, колопроктологии*. 2014; 2: 102–104.
- Шевелева М.А., Слепых Л.А. Роль хронического гастрита в возникновении рака желудка. *Здоровье — основа человеческого потенциала — проблемы и пути решения*. 2013 8 (1): 456–457.
- Маев И.В., Самсонов А.А., Андреев Н.Г., Андреев Г.Н. Важные практические результаты и современные тенденции в изучении заболеваний желудка и двенадцатиперстной кишки. *Российский журнал гастроэнтерологии, гепатологии, колопроктологии*. 2012; 4: 17–26.
- Корниенко Е.А. Инфекция *Helicobacter pylori* у детей. М.: ГЭОТАР-Медиа. 2011. 272 с.
- Чернин В.В., Бондаренко В.М., Червинец В.М., Базлов С.Н. Дисбактериоз мукозной микрофлоры гастродуоденальной зоны при воспалительно-язвенных поражениях, его диагностика и классификация. *Терапевтический архив*. 2008; 2: 21–25.
- Циммерман Я.С. Проблема хронического гастрита. *Клиническая медицина*. 2008; 5: 15–19.
- Вольнец Г.В., Хавкин А.И., Филатов В.П., Ярославцева Н.Г., Гаранжа Т.А., Сперанский А.И. Этиологическая характеристика основных типов хронического гастрита у детей. *Детская гастроэнтерология и нутрициология*. 2005; 13 (18): 1208–1212.
- Петровский А.Н. Клинико-морфологические особенности Нр-неассоциированного хронического гастродуоденита в разных возрастных группах. Автореф. дис. ... канд. мед. наук. СПб. 2008. С. 3–19.
- Нелюбин В.Н. Иммунопатогенетические особенности развития хронического воспаления у больных с гастродуоденальной патологией, обусловленной *Helicobacter pylori* и вирусами герпеса. Автореф. дис. ... докт. мед. наук. М. 2011. 45 с.
- Высоцкий В.И. Ассоциация опухолевых и предопухолевых заболеваний желудка с онкогенными вирусами. *Сибирский онкологический журнал*. 2007; 2: 35–36.
- Жукова Е.А., Канькова Н.Ю., Шабунина Е.И., Видманова Т.А., Маянская И.В., Ермолина Е.В. Взаимосвязь состава микрофлоры и показателей иммунитета у детей с хроническим гастродуоденитом. *Врач-аспирант*. 2012; 5.3 (54): 450–459.
- Зубрицкий М.Г., Ермак С.Ю., Ляликов С.А., Кривецкий Д.С. Вирусное инфицирование слизистых оболочек желудка и двенадцатиперстной кишки у пациентов. *Медицинские новости*. 2014; 2: 77–80.
- Ивашкин Т.В., Исаков В.А. Основные положения II Маастрихтского соглашения: какие рекомендации по лечению заболеваний, ассоциированных с *Helicobacter pylori*, нужны в России? *Российский журнал гастроэнтерологии, гепатологии, колопроктологии*. 2001; 11 (3): 77–85.
- Imaizumi H., Koizumi W., Nakai H., Tanabe S., Ohida M., Saigenji K. Effects of *Helicobacter pylori* eradication therapy on the healing process of peptic ulcers. *Nippon Rinsho*. 1999; 57 (1): 167–172.
- Исаков В.А., Домарацкий И.В. Хеликобактериоз. М.: ИД Медпрактика-М. 2003. 79 с.
- Вольнец Г.В., Клембовский А.И., Новикова А.В. Морфологические изменения слизистой оболочки желудка у детей с хроническим гастритом в зависимости от этиологических факторов заболевания. *Российский педиатрический журнал*. 2006; 4: 32–44.
- Хронический гастродуоденит и язвенная болезнь у детей: диагностика, терапия, прогноз, профилактика. Под ред. А.И. Волкова, Е.И. Шабуниной. Н. Новгород. 2009. 99 с.
- Маянский А.Н. Патогенетическая микробиология: руководство. Н. Новгород: Изд-во НГМА. 2006. 520 с.
- Мешкова Р.Я. Руководство по иммунопрофилактике для врачей. Смоленск. 1998. 231 с.

56

КОНТАКТНАЯ ИНФОРМАЦИЯ

Канькова Нелли Юрьевна, кандидат медицинских наук, научный сотрудник Клиники патологии верхних отделов пищеварительного тракта ННИИДГ МЗ РФ

Адрес: 603950, Нижний Новгород, ул. Семашко, д. 22, тел.: +7 (831) 436-15-90, e-mail: nelly.kankova@gmail.com

Жукова Елена Александровна, доктор медицинских наук, заместитель директора по научной работе ННИИДГ МЗ РФ

Адрес: 603950, Нижний Новгород, ул. Семашко, д. 22, тел.: +7 (831) 436-62-46, e-mail: zhulenn@mail.ru

Широкова Наталья Юрьевна, кандидат биологических наук, старший научный сотрудник группы морфологии лабораторно-диагностического отдела ННИИДГ МЗ РФ

Адрес: 603950, Нижний Новгород, ул. Семашко, д. 22, тел.: +7 (831) 436-93-39, e-mail: niidg@mail.ru

Видманова Татьяна Алексеевна, кандидат медицинских наук, заведующая отделом Клиники патологии верхних отделов пищеварительного тракта ННИИДГ МЗ РФ

Адрес: 603950, Нижний Новгород, ул. Семашко, д. 22, тел.: +7 (831) 436-15-90, e-mail: talev2001@mail.ru