

А.В. Капишников, А.В. Колсанов, Ю.С. Пышкина

Самарский государственный медицинский университет, Российская Федерация

Радионуклидная визуализация при оценке функционального состояния пересаженной почки в посттрансплантационном периоде

Цель исследования: оценить возможность диагностики постренотрансплантационных осложнений методом динамической сцинтиграфии, используя временные показатели стандартных зон интереса и медуллярной зоны ренотрансплантата, сравнивая результаты с гистологическими данными. **Методы:** рассчитывали время максимального накопления и время полувыведения радиофармпрепарата (РФП) из ренотрансплантата, его паренхимы и медуллярной зоны. Реципиенты разделены по морфологическим данным на 3 группы: 1-я — с нормальным ренотрансплантатом ($n = 32$); 2-я — с острым отторжением ренотрансплантата ($n = 43$); 3-я — с хронической нефропатией ренотрансплантата ($n = 43$). **Результаты:** динамическая сцинтиграфия и биопсия ренотрансплантата выполнены 118 реципиентам в возрасте 21–60 ($38,4 \pm 9,8$) лет. Время максимального накопления РФП паренхимой ренотрансплантата у реципиентов 1-й группы — $3,24 \pm 0,54$; 2-й — $6,61 \pm 3,28$; 3-й — $6,21 \pm 4,17$ мин ($p < 0,001$). Время максимального накопления РФП медуллярной зоной ренотрансплантата у реципиентов 1-й группы — $3,95 \pm 0,95$; 2-й — $8,94 \pm 5,23$ ($p < 0,001$); 3-й — $7,29 \pm 4,16$ мин ($p < 0,01$). Время максимального накопления активности ренотрансплантатом в 1-й группе — $3,87 \pm 0,62$; во 2-й — $7,4 \pm 3,82$ ($p < 0,001$); в 3-й — $8,03 \pm 4,28$ мин ($p < 0,01$). Время полувыведения РФП из паренхимы ренотрансплантата в 1-й группе — $10,4 \pm 2,95$; во 2-й — $37,09 \pm 3,89$ ($p < 0,001$); в 3-й — $29,67 \pm 3,1$ мин ($p < 0,005$). Время полувыведения РФП из медуллярной зоны ренотрансплантата в 1-й группе — $11,71 \pm 5,93$; во 2-й — $79,34 \pm 9,81$ ($p < 0,001$); в 3-й — $29,67 \pm 3,95$ мин ($p < 0,005$). Время полувыведения РФП из ренотрансплантата в 1-й группе — $12,31 \pm 3,91$; во 2-й — $53,29 \pm 8,22$; в 3-й — $52,71 \pm 7,86$ мин ($p < 0,001$). Расстояние Андерсона–Бахадура: $T_{1/2}$ медуллярной зоны ренотрансплантата наиболее показательна между пациентами 1-й и 2-й группы (17,43), дает максимальную величину показателя при хронической нефропатии (-9,07) и дифференцировке острого отторжения и хронической нефропатии (8,48). Оценка характеристических кривых свидетельствует о наибольшей информативности времени максимального накопления РФП всего почечного трансплантата (ПТ) ($S_{ROC} = 0,907$) при остром отторжении ПТ и T_{max} паренхимы ПТ ($S_{ROC} = 0,847$) при хронической нефропатии ПТ. Чувствительность и специфичность параметров реносцинтиграфии при выявлении постренотрансплантационных осложнений составили 71,43–98,7 и 67,7–96,43%, соответственно. **Заключение:** радионуклидная диагностика почечного аллотрансплантата может быть использована в качестве дополнительного теста для своевременного выявления дисфункции пересаженной почки и коррекции тактики ведения реципиента. Параметры кинетики нефротропного РФП обеспечивают диагностику острого отторжения и хронической нефропатии ренотрансплантата. Включение радионуклидной визуализации в мониторинг состояния почечного трансплантата позволяет оптимизировать подход к применению биопсии ренотрансплантата.

Ключевые слова: трансплантация почки, динамическая сцинтиграфия почек, посттрансплантационные осложнения, острое отторжение, хроническая нефропатия.

(Вестник РАМН. 2014; 11–12: 89–96)

Обоснование

Трансплантация почки — эффективный [1–3] и физиологичный метод замещения утраченной функции почек [4], требующий взаимодействия врачей разных специализаций, целью которого является обеспечение адекватной работы пересаженного органа [3]. Предупреждение развития дисфункции ренотрансплантата и улучшение долгосрочных результатов функционирования аллотрансплантата приоритетно в лучевой диагностике [5]. Отторжение — важная причина потери ренотрансплантата в ближайшем послеоперационном периоде [5, 6]. Частота дисфункции пересаженной почки из-за данного осложнения в первые 3 мес после трансплантации почки превышает утрату в последующих периодах, несмотря на значительное уменьшение числа случаев в условиях современной иммуносупрессии [5].

Хроническая нефропатия — одна из причин утраты почки в отдаленные сроки [2, 5, 7–9], предикторами которой могут быть лекарственная нефротоксичность и отторжение [9]. Данные патологические состояния ренотрансплантата в большинстве случаев характеризуются латентным течением и практически полным сходством клинико-функциональных симптомов и синдромов, поэтому верификация причины осложнений аллотран-

сплантата в настоящее время возможна только методом прижизненной морфологической диагностики [5] — биопсии [10]. Однако и морфологическая диагностика не исчерпывает все вопросы, связанные с дисфункцией ренотрансплантата [5].

Радионуклидные способы визуализации занимают одно из первых мест в диагностике физиологического и морфологического состояния пересаженной почки [6, 11–13]. Основное преимущество радионуклидных исследований состоит в том, что это не требующие седации и специальной подготовки пациента, неинвазивные, физиологичные, демонстрирующие процессы в аллотрансплантате, относительно несложные методы [14] с малой лучевой нагрузкой, которые могут быть использованы во всех периодах после трансплантации.

Проблемы, возникающие при диагностике состояния ренотрансплантата, требуют анализа не только их лучевой симптоматики, но и функционально-морфологических аспектов патогенеза.

Целью исследования было оценить возможность диагностики постренотрансплантационных осложнений методом динамической сцинтиграфии, используя временные показатели стандартных зон интереса и медуллярной зоны ренотрансплантата, сравнивая результаты с гистологическими данными.

A.V. Kapishnikov, A.V. Kolsanov, Ju.S. Pyshkina

Samara State Medical University, Russian Federation

Radionuclide Imaging in the Evaluation of the Functional State of the Transplanted Kidney in the Post-Transplant Period

Objective: The aim of our clinical study was to evaluate the possibility of diagnosis of postrenal-transplantation complications in recipients using dynamic scintigraphy basing on temporary parameters standard zones of interest and medullary zone of renal transplantat comparing the results with the histological findings. **Methods:** We determined time of maximum and one-half maximal activity of radiopharmaceutical medication in renal transplantat, parenchyma and medullary zone the graft. According to pathological diagnosis, patients were categorized into three groups: first — normals ($n=32$), second — acute rejection ($n=43$), third — chronic nephropathy ($n=43$). **Results:** In this study 118 patients aged 21–60 (38.4 ± 9.8) years were included who underwent dynamic renal scintigraphy and biopsy renal transplantat. The time of maximum activity radiopharmaceuticals parenchyma the graft in patients in first group — 3.24 ± 0.54 min, second — 6.61 ± 3.28 min, third — 6.21 ± 4.17 min ($p < 0.001$). The time of maximum activity radiopharmaceuticals medullary zone the graft in patients in first group — 3.95 ± 0.95 min, second — 8.94 ± 5.23 min ($p < 0.001$), third — 7.29 ± 4.16 min ($p < 0.01$). The time of maximum activity radiopharmaceutical the whole graft in patients in first group — 3.87 ± 0.62 min, second — 7.4 ± 3.82 min ($p < 0.001$), third — 8.03 ± 4.28 min ($p < 0.01$). The time one-half maximal activity radiopharmaceuticals parenchyma the graft in first group — 10.4 ± 2.95 min, second — 37.09 ± 3.89 min ($p < 0.001$), third — 29.67 ± 3.1 min ($p < 0.005$). The time one-half maximal activity radiopharmaceuticals medullary zone the graft in first group — 11.71 ± 5.93 min, second — 79.34 ± 9.81 min ($p < 0.001$), third — 29.67 ± 3.95 min ($p < 0.005$). The time one-half maximal activity radiopharmaceuticals the whole graft in first group — 12.31 ± 3.91 min, second — 53.29 ± 8.22 min, third — 52.71 ± 7.86 min ($p < 0.001$). Anderson–Bahadur distance: $T_{1/2}$ medullary zone the graft most significant between first and second groups patients (17.43), gives maximum index value at chronic nephropathy (-9.07), at differentiation between acute rejection and chronic nephropathy (8.48). Estimate of the area under the ROC indicate most informative time of maximum accumulation of the radiopharmaceutical of the whole graft ($S_{ROC}=0.907$) in acute rejection and T_{max} parenchyma the renal transplantat ($S_{ROC}=0.847$) in patients with chronic nephropathy the graft. Sensitivity and specificity renal scintigraphy parameters of diagnosing on postrenal transplantation complications amounted 71.43–98.7% and 67.7–96.43% respectively. **Conclusion:** Renal scintigraphy is an additional test for early detection on postrenal transplantation complications and correct tactics conducting recipients. The parameters of kinetics of nephrotropic radiopharmaceuticals provide diagnosis of acute rejection and chronic nephropathy the graft. Inclusion of radionuclide diagnostics to monitor the state renal transplantat optimizes approach to biopsies graft.

Key words: kidney transplantation, dynamic renal scintigraphy, postrenal transplantation complications, acute rejection, chronic nephropathy. (Vestnik Rossiiskoi Akademii Meditsinskikh Nauk — Annals of the Russian Academy of Medical Sciences. 2014; 11–12: 89–96)

90

Методы

План (дизайн) исследования

Нерандомизированное контролируемое диагностическое исследование

Критерии соответствия

В исследовании приняли участие пациенты, соответствующие следующим критериям включения:

- реципиенты с трансплантированной от трупного донора почкой;
 - возраст пациентов от 18 до 60 лет;
 - удовлетворительное физическое и умственное состояние реципиента;
 - информированное добровольное согласие пациента.
- Критерии исключения из исследования:
- реципиенты с трансплантированной от родственного донора почкой;
 - общее тяжелое состояние пациента;
 - сочетание осложнений ренотрансплантата по гистологическим данным;
 - противопоказания к проведению лучевого исследования в соответствии с Нормами радиационной безопасности;
 - отсутствие готовности к сотрудничеству со стороны пациента.

Условия проведения

Проведено комплексное обследование 118 пациентов, находившихся под наблюдением в Самарском центре трансплантации органов и тканей клиник Самарского государственного медицинского университета (СамГМУ).

Продолжительность исследования

Исследование проводилось с августа 2008 по август 2013 г.

Описание медицинского вмешательства

Радионуклидную визуализацию почечного трансплантата (ПТ) выполняли с помощью γ -камеры, оснащенной низкоэнергетическим коллиматором, который располагали над пациентом в положении лежа на спине таким образом, чтобы в поле зрения включались часть брюшной аорты, пересаженная почка и мочевой пузырь. Запись серии динамических скинтиграмм проводили после болюсного внутривенного введения радиофармпрепарата (РФП) ^{99m}Tc Технемаг в медиальную локтевую вену. Анализировали функциональную фазу исследования, состоящую из 40 кадров длительностью по 30 с каждый. Зоны интереса (ЗИ) при обработке серии скинтиграмм включали: первая — весь объем ренотрансплантата; вторая — периферийную область, ограниченную проекцией паренхимы ПТ, соответствующей расположению корковых нефронов; третья — ЗИ, ограничивающая проекцию области пересаженной почки, соответствующей расположению медуллярных нефронов вне полостной системы (средняя зона). Выбранные зоны позволяют оценить функциональное состояние доминирующего анатомического компонента в каждой зоне, а следовательно, выявить и определить постренотрансплантационные нарушения. Проекция ЗИ при обработке динамической реносцинтиграфии представлены на рис. 1. Основываясь на ЗИ, получали кривые «активность—время», которые использовали для расчета кинетических параметров трансфера РФП. Оценивали время максимального накопления (T_{max}) и время полувыведения РФП ($T_{1/2}$) из ПТ, паренхимы почечного

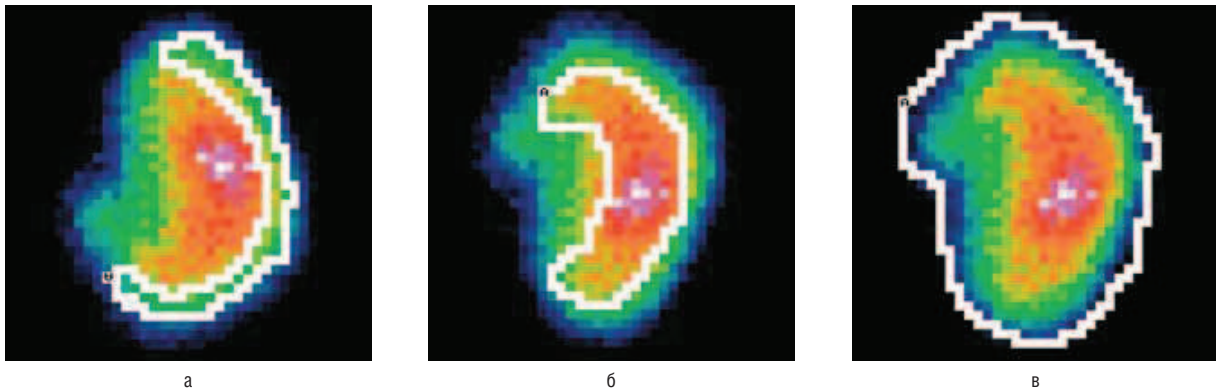


Рис. 1. Зоны интереса для оценки функции ренотрансплантата: а) корковое вещество; б) мозговое вещество; в) зона всего трансплантата.

трансплантата (ППТ) и средней зоны ренотрансплантата (СПТ).

Референтным тестом являлась тонкоигольная пункционная аспирационная биопсия ренотрансплантата, которая выполнялась под контролем сонографии.

Биоптаты изучали методами световой и электронной микроскопии. Гистологические материалы оценивал патологоанатом, не имевший данных о результатах реносцинтиграфии.

Даты проведения радионуклидного и морфологического исследования были максимально приближены друг к другу; максимальный интервал между процедурами составлял 5 сут.

Всем реципиентам определяли содержание креатинина в сыворотке крови и скорость клубочковой фильтрации (СКФ) по формуле модификация диеты при почечной патологии (Modification of Diet in Renal Disease, MDRD).

Исходы исследования

Основной исход исследования

Диагностика постренотрансплантационных осложнений методом динамической сцинтиграфии.

Дополнительные исходы исследования

Возможность дифференциальной диагностики постренотрансплантационных осложнений методом динамической сцинтиграфии и коррекции тактики ведения реципиента.

Методы регистрации исходов

Радионуклидные и морфологические исследования состояния ренотрансплантата реципиентов выполняли в лаборатории радиоизотопной диагностики и патологоанатомическом отделении клиник Самарского государственного медицинского университета.

Этическая экспертиза

Заключение этического комитета

Предоставленные документы свидетельствуют о том, что планируемое клиническое исследование «Оптимизация радионуклидной диагностики морфофункционального состояния почечного трансплантата у пациентов с трансплантированной почкой» соответствует этическим нормам и может проводиться в данном учреждении.

Номер документа: выписка из протокола № 122. Дата подписания: 05.09.2012 г. Наименование этического комитета: Комитет по биоэтике при СамГМУ.

Исследование проведено в строгом соответствии с Международными требованиями и Российскими этиче-

скими принципами и нормами. Все пациенты были информированы о том, что результаты обследования будут опубликованы и использованы в научных целях. В связи с этим пациент давал информированное добровольное согласие на участие в исследовании и на использование полученных материалов в работе.

Статистический анализ

Размер выборки предварительно не рассчитывали.

Обработку количественных данных проводили с помощью вариационного и корреляционного методов анализа. Пороговая величина ошибки p (α -ошибки) установлена на уровне 0,05. Статистическую значимость различий параметров реносцинтиграфии между группами реципиентов определяли с помощью непараметрического критерия Колмогорова–Смирнова. Величины выражали в виде среднего значения и стандартного отклонения ($M \pm SD$).

Определены корреляции Спирмена между T_{max} и $T_{1/2}$ паренхимы, средней зоны и всего ренотрансплантата и креатинином сыворотки крови, СКФ по MDRD.

Степень межгрупповых различий радионуклидных параметров динамической нефросцинтиграфии оценивали при помощи расстояния Андерсона–Бахадура (Anderson–Bahadur distance, ABd) [15]. Этот показатель позволяет оценить степень различия диагностических показателей с учетом их вариабельности по формуле:

$$ABd = (x_1 - x_2) / (\sigma_1 - \sigma_2),$$

где x_1 и x_2 — средние значения параметра в сравниваемых группах; σ_1 и σ_2 — стандартные отклонения в этих группах, соответственно.

Диагностическая эффективность параметров динамической нефросцинтиграфии установлена путем расчета операционных характеристик тестов: чувствительности (S_n), специфичности (S_p) и точности (A_{cc}). Прогностические значения положительного (PVP) и отрицательного (PVN) результатов теста рассчитаны с учетом влияния преваленса. Площадь под ROC-кривыми (S_{ROC}) определена с помощью статистического пакета программ STATISTICA v. 6.0 (StatSoft, Inc, США).

Результаты

Участники исследования

Динамическая нефросцинтиграфия выполнена 118 реципиентам в лаборатории радионуклидной диагностики клиник Самарского ГМУ. И них мужчин было

72 (61,02%), женщин — 46 (38,98%). Возраст пациентов находился в диапазоне от 18 до 60 лет и в среднем составил 38,4±9,8 года. Все реципиенты получали единую четырехкомпонентную иммуносупрессивную терапию.

Реципиенты ПТ были разделены по морфологическим данным референтного теста на 3 группы: 1-я группа — с нормальным ПТ ($n = 32$); 2-я — с острым отторжением ПТ ($n = 43$); 3-я — с хронической нефропатией ПТ ($n = 43$). Распределение пациентов по группам представлено на рис. 2. Пациенты, у которых имело место сочетание осложнений, были исключены из исследования. Острый канальцевый некроз и обструкция у обследуемых пациентов клиническими и морфологическими методами исследования не диагностированы.

Основные результаты исследования

Параметры динамической реносцинтиграфии, содержания креатинина сыворотки крови и СКФ по MDRD у реципиентов ПТ при постренотрансплантационных осложнениях представлены в табл. 1.

Критерии корреляции Спирмена между T_{max} и $T_{1/2}$ паренхимы, средней зоны и всего ренотрансплантата и креатинином сыворотки крови, СКФ по MDRD отражены в табл. 2. Результаты анализа характеристических кривых и диагностическая эффективность радионуклидных

параметров при выявлении постренотрансплантационных осложнений представлены в табл. 3. Пороговые значения для расчета S_n , S_p и A_{cc} были установлены на основании данных у реципиентов 1-й группы, не имевших морфологических признаков патологии почечного трансплантата.

Дополнительные результаты исследования

Оценка межгрупповых различий путем расчета значений AVd представлена в табл. 4.

Нежелательные явления отсутствовали.

Обсуждение

Сцинтиграфическая семиотика нарушения функции почечного трансплантата в зависимости от анатомической проекции зон интереса имеет следующие особенности:

- при остром отторжении почечного трансплантата характерно значительное увеличение T_{max} ($8,94 \pm 5,23$; $p < 0,001$) и $T_{1/2}$ ($79,34 \pm 9,81$; $p < 0,001$) средней зоны;
- при хронической нефропатии существенно удлиняются T_{max} ($8,03 \pm 4,28$; $p < 0,01$) и $T_{1/2}$ ($52,71 \pm 7,86$; $p < 0,001$) из зоны, включающей весь ренотрансплантат. Содержание креатинина сыворотки крови значительно повышается, а СКФ по MDRD — существенно снижается

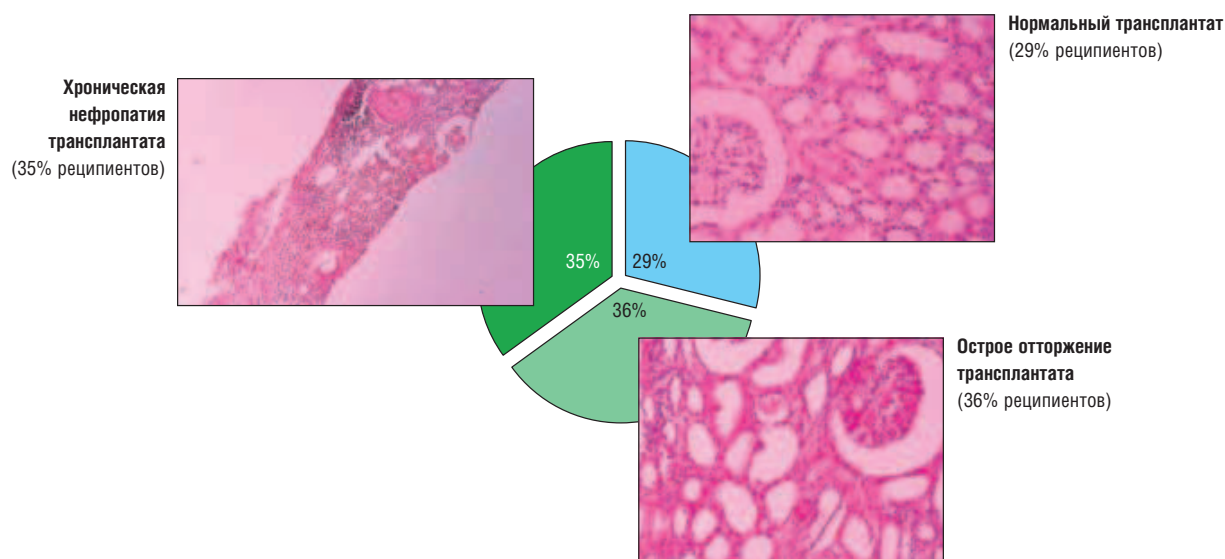


Рис. 2. Распределение реципиентов на группы по референтным морфологическим данным.

Таблица 1. Параметры динамической реносцинтиграфии, содержания креатинина сыворотки крови и скорость клубочковой фильтрации (СКФ) по MDRD при постренотрансплантационных осложнениях

Показатели	Группы реципиентов по морфологическому состоянию ренотрансплантата		
	Норма ($n = 32$)	Острое отторжение ($n = 43$)	Хроническая нефропатия ($n = 43$)
T_{max} паренхимы	$3,24 \pm 0,54^*$	$6,61 \pm 3,28^*$	$6,21 \pm 4,17^*$
T_{max} средней зоны	$3,95 \pm 0,95^*$	$8,94 \pm 5,23^*$	$7,29 \pm 4,16^{**}$
T_{max} трансплантата	$3,87 \pm 0,62^*$	$7,4 \pm 3,82^*$	$8,03 \pm 4,28^{**}$
$T_{1/2}$ паренхимы	$10,49 \pm 2,95^*$	$37,09 \pm 3,89^*$	$29,67 \pm 3,1^{***}$
$T_{1/2}$ средней зоны	$11,71 \pm 5,93^*$	$79,34 \pm 9,81^*$	$29,67 \pm 3,95^{***}$
$T_{1/2}$ трансплантата	$12,31 \pm 3,91^*$	$53,29 \pm 8,22^*$	$52,71 \pm 7,86^*$
Содержание креатинина сыворотки крови, мкмоль/л	$90,5 \pm 23,23^*$	$177,24 \pm 71,05^*$	$308,06 \pm 184,81^*$
СКФ MDRD, мл/мин	$72,28 \pm 11,08^*$	$36,63 \pm 13,76^*$	$29,36 \pm 23,11^*$

Примечание. * — $p < 0,001$; ** — $p < 0,01$; *** — $p < 0,005$.

Таблица 2. Взаимосвязь параметров динамической реносцинтиграфии с содержанием креатинина сыворотки крови и скоростью клубочковой фильтрации (СКФ) по MDRD

Параметры динамической реносцинтиграфии	Уровень креатинина сыворотки крови, мкмоль/л	СКФ MDRD, мл/мин
T _{max} ППТ	r _s = 0,46; p < 0,01	r _s = -0,42; p < 0,01
T _{1/2} ППТ	r _s = 0,45; p < 0,01	r _s = -0,46; p < 0,01
T _{max} ПТ	r _s = 0,42; p < 0,01	r _s = -0,37; p < 0,01
T _{1/2} ПТ	r _s = 0,41; p < 0,05	r _s = -0,38; p < 0,01
T _{max} СПТ	r _s = 0,39; p < 0,01	r _s = -0,33; p < 0,01
T _{1/2} СПТ	r _s = 0,55; p < 0,01	r _s = -0,57; p < 0,01

Примечание. ПТ — почечный трансплантат, ППТ — паренхима почечного трансплантата, СПТ — средняя зона почечного трансплантата.

Таблица 3. Диагностическая эффективность динамической реносцинтиграфии при выявлении постренотрансплантационных осложнений

Параметры	Площадь под ROC-кривой	Операционные характеристики теста, %			Прогностические значения теста			
		S _n	S _p	A _{се}	Преваленс 0,5		Преваленс 0,1	
					PPV	NPV	PPV	NPV
<i>Острое отторжение ПТ</i>								
T _{max} ППТ	0,819	85,71	92,86	90,49	0,923	0,867	0,571	0,983
T _{1/2} ППТ	0,606	92,86	85,71	88,09	0,867	0,923	0,419	0,991
T _{max} СПТ	0,678	85	95	86,11	0,938	0,797	0,625	0,972
T _{1/2} СПТ	0,714	81,25	90	86,67	0,89	0,828	0,474	0,977
T _{max} ПТ	0,907	92,86	93,10	93,02	0,931	0,929	0,599	0,992
T _{1/2} ПТ	0,634	81,25	85,71	84,09	0,850	0,821	0,387	0,976
<i>Хроническая нефропатия ПТ</i>								
T _{max} ППТ	0,847	98,70	67,70	85,71	0,914	0,796	0,542	0,972
T _{1/2} ППТ	0,553	65	85,71	77,08	0,819	0,710	0,336	0,957
T _{max} СПТ	0,617	71,1	95	88,95	0,924	0,709	0,576	0,956
T _{1/2} СПТ	0,713	60	90	82,22	0,833	0,643	0,357	0,942
T _{max} ПТ	0,696	71,43	96,43	85,71	0,952	0,771	0,689	0,968
T _{1/2} ПТ	0,607	75	85,71	81,25	0,840	0,774	0,368	0,969

Примечание. ПТ — почечный трансплантат, ППТ — паренхима почечного трансплантата, СПТ — средняя зона почечного трансплантата.

Таблица 4. Значения расстояния Андерсона–Бахадура (ABd) между группами реципиентов по данным динамической реносцинтиграфии

Параметры	Группы 1–2	Группы 1–3	Группы 2–3
T _{max} ППТ	1,23	0,82	0,45
T _{1/2} ППТ	0,74	0,63	0,95
T _{max} ПТ	1,11	0,89	0,43
T _{1/2} ПТ	0,52	0,53	0,16
T _{max} СПТ	1,17	1,04	1,54
T _{1/2} СПТ	17,43	-9,07	8,48
Содержание креатинина, мкмоль/л	1,81	1,35	1,15
СКФ MDRD, мл/мин	-13,3	-3,57	-0,78

Примечание. ПТ — почечный трансплантат, ППТ — паренхима почечного трансплантата, СПТ — средняя зона почечного трансплантата, СКФ — скорость клубочковой фильтрации.

у реципиентов с хронической нефропатией трансплантата: 308,94±184,81 и 29,36±23,11 (p < 0,001), соответственно.

Клинические примеры динамических скинтиграмм при нормальной морфологической картине ренотрансплантата, а также у реципиентов с острым отторжением и хронической нефропатией представлены на рис. 3 и 4.

По результатам исследования установлена умеренная корреляция Спирмена между T_{1/2} РФП медуллярной зоны трансплантата и уровнем креатинина (рис. 5) и СКФ по MDRD (рис. 6), при этом коэффициент корреляции Спирмена (r_s) составил, соответственно, 0,55 (p < 0,01) и -0,57 (p < 0,01).

Оценка межгрупповых различий путем расчета значений ABd позволила установить, что T_{1/2} медуллярной зоны ПТ обеспечивает наибольшую дистанцию между 1-й группой (норма) и пациентами 2-й группы с острым отторжением ПТ (17,43). T_{1/2} средней зоны ПТ дает максимальную величину ABd при хронической нефропатии (-9,07), расстояние дифференцировки острого отторжения и хронической нефропатии больше при использовании T_{1/2} СПТ (8,48).

Оценка характеристических кривых свидетельствует о наибольшей информативности времени максимального накопления РФП всего почечного трансплантата

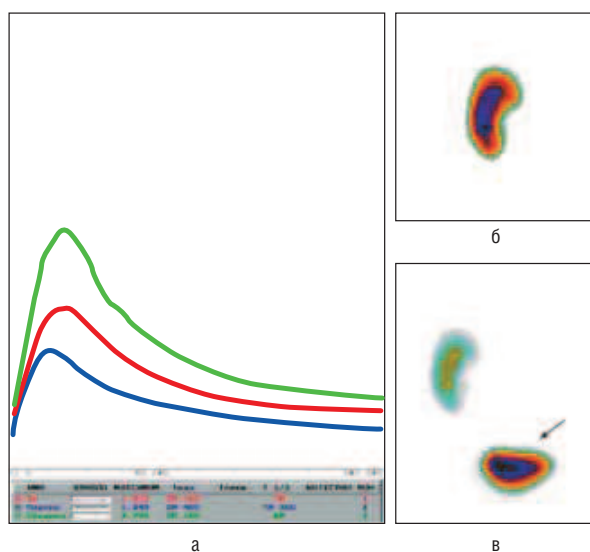


Рис. 3. Реципиент Т., возраст 35 лет. Диагноз: «Хроническая болезнь почек V ст. Хронический тубулоинтерстициальный нефрит с исходом в нефросклероз. Состояние после аллотрансплантации трупной почки слева (07.04.2006), немедленная функция. Сохранная функция трансплантата». Динамическая реносцинтиграфия (544-е сут после трансплантации).

Примечание. а — ренографические кривые ренотрансплантата, средней зоны и паренхимы ПТ, параметры трансфера РФП в пределах нормы; б — скintiграмма ренотрансплантата в паренхиматозную фазу; в — ренотрансплантат и переход активности в мочевой пузырь (стрелка) в фазу выведения.

($S_{ROC} = 0,907$) при остром отторжении ПТ и T_{max} паренхимы ПТ ($S_{ROC} = 0,847$) при хронической нефропатии ПТ (рис. 7).

Операционные характеристики параметров реносцинтиграфии при выявлении постренотрансплантационных осложнений имеют различные значения чувствительности (60–98,7%) и специфичности (67,7–96,43%). Наибольшей диагностической информативностью в отношении выявления острого отторжения почечного трансплантата обладает показатель T_{max} ПТ, отражающий скорость аккумуляции нефротропного радиоиндикатора при включении в зону интереса всего почечного трансплантата. Чувствительность, специфичность и точность этого теста составили 92,86; 93,1 и 93,02%, соответственно. Следовательно, значения этого показателя менее 4,49 мин позволяют исключить острое отторжение ПТ с получением фракций ложноположительных и ложноотрицательных результатов, равных 7,17 и 6,9%, соответственно. Специфичность параметра времени максимального накопления РФП медуллярной зоны ренотрансплантата незначительно превысила данный показатель T_{max} ПТ и составила 95%. Таким образом, выбор данной дополнительной ЗИ может способствовать подтверждению заключения динамической реносцинтиграфии об остром отторжении аллотрансплантата.

Хроническая нефропатия ПТ, судя по значениям диагностической информативности радионуклидных параметров, оптимально выявляется с помощью чувствительности T_{max} паренхимы ПТ (98,7%), специфичности показателя T_{max} ПТ (96,43%), а наибольшей точностью обладает параметр T_{max} средней зоны ПТ (88,95%). Вышесказанное свидетельствует о том, что при

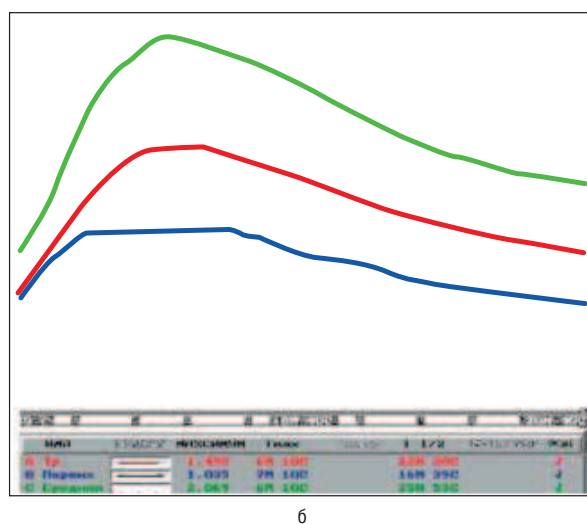
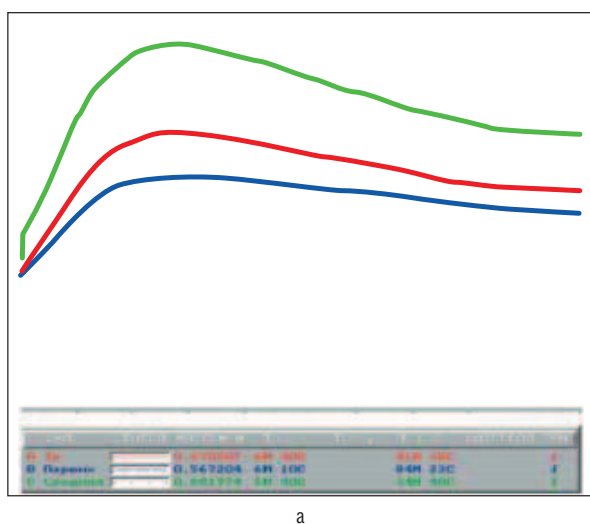


Рис. 4. Ренографические кривые реципиентов с острым отторжением (а) и хронической нефропатией (б) пересаженной почки.

Примечание. а — реципиент Ш., возраст 43 года. Диагноз: «Хроническая болезнь почек V ст. Хронический пиелонефрит с исходом в нефросклероз и терминальную хроническую почечную недостаточность. Состояние после аллотрансплантации трупной почки слева (15.05.2010), немедленная функция. Острое отторжение трансплантата». Динамическая скintiграфия выполнена через 135 сут после трансплантации. Удлинены временные параметры ренографических кривых пересаженной почки, средней зоны и паренхимы почечного трансплантата. Секреторная и экскреторная функция паренхимы трансплантата значительно снижены. Тонкоигольная пункционная аспирационная биопсия пересаженного органа показала острое отторжение ренотрансплантата. б — реципиент Г., возраст 52 года. Диагноз: «Хроническая болезнь почек V ст. Хронический гломерулонефрит с исходом в нефросклероз и терминальную хроническую почечную недостаточность. Состояние после аллотрансплантации трупной почки слева (05.04.2008), отсроченная функция. Хроническая нефропатия трансплантата». Динамическая скintiграфия выполнена через 753 сут после трансплантации. Время максимального накопления РФП паренхимой и время полувыведения РФП из средней зоны ренотрансплантата значительно увеличено. Тонкоигольная пункционная аспирационная биопсия ренотрансплантата позволила установить хроническую нефропатию трансплантата.

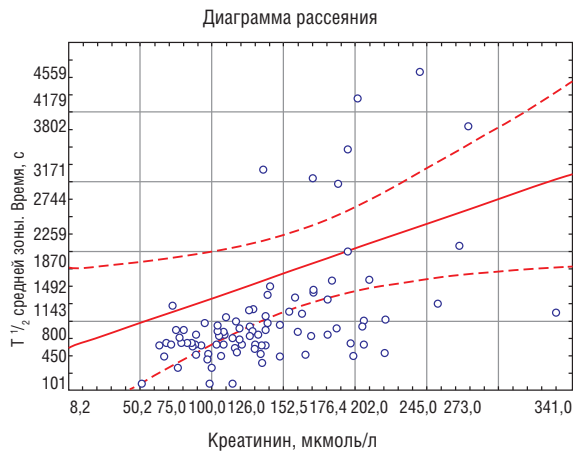


Рис. 5. Корреляция между $T_{1/2}$ медуллярной зоны ренотрансплантата и содержанием креатинина сыворотки крови.

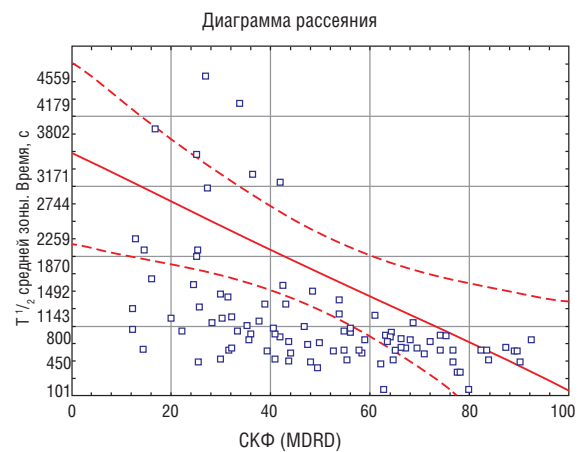


Рис. 6. Корреляция между $T_{1/2}$ медуллярной зоны ренотрансплантата и скоростью клубочковой фильтрации (СКФ) по MDRD.

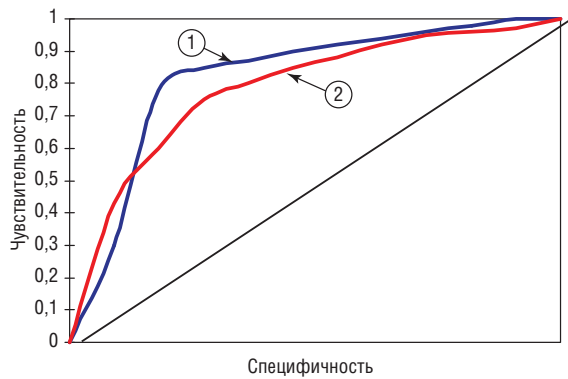


Рис. 7. Характеристические кривые (ROC) выявления острого отторжения (1) и хронической нефропатии (2) пересаженной почки у реципиентов с аллотрансплантатом по данным радионуклидных параметров — T_{max} всего ренотрансплантата (1) и T_{max} его паренхимы (2).

верификации хронической нефропатии пересаженной почки необходимо учитывать значения каждого радионуклидного показателя, отражающего трансфер индикатора через доминирующий анатомический компонент в исследуемой ЗИ.

Преваленс патологии оказывает сильное влияние на прогностические значения теста. При остром отторжении ренотрансплантата наибольшая прогностичность отрицательного результата (NPV) выявлена у T_{max} ПТ (0,929 и 0,992), а у реципиентов 3-й группы — у T_{max} паренхимы ПТ (0,796 и 0,972).

Зависимость кинетики РФП от проекции выбранной зоны интереса отражает, по-видимому, особенности и пространственность патофизиологических процессов в ПТ при остром отторжении и хронической нефропатии.

Различия временных параметров кинетики нефротропного РФП через стандартные и дополнительную ЗИ ренотрансплантата обеспечивают диагностику острого отторжения и хронической нефропатии пересаженной почки. Радионуклидная нефросцинтиграфия может использоваться для своевременного выявления дисфункции пересаженной почки и коррекции тактики ведения реципиента. Использование неинвазивных радиоизотопных методов, обладающих высокой диагностической эффек-

тивностью, что подтверждается S_{ROC} , при мониторинге состояния пересаженной почки у реципиентов позволит ограничить показания к биопсии ренотрансплантата, а нормальные показатели динамической реносцинтиграфии предоставят возможность исключить проведение инвазивной процедуры.

Выборка нашей работы ограничена обследованием 118 человек, тогда как на момент завершения сбора данных в Самарском центре трансплантации органов и тканей выполнено 250 пересадок почки. Часть пациентов ($n=43$) не соответствовали критериям включения, а 89 больным не удалось пройти полный комплекс диагностических мероприятий. Тем не менее сформированные на основе референтного теста группы включали число лиц, достаточное для корректного статистического сравнения.

В качестве возможного ограничения следует также рассмотреть интервал между выполнением референтного теста (тонкоигольной аспирационной биопсии) и динамической нефросцинтиграфии у реципиентов почки. Промежуток между этими процедурами в нашем исследовании составил от 2 до 5 сут. Процесс развития изучаемой нами патологии ренотрансплантата (острого отторжения и хронической нефропатии) позволяет считать влияние указанного интервала на результаты исследования несущественным. Разнесенность сроков диагностических процедур (до 5–7 сут) характерна для многих комплексных исследований в трансплантологии [16, 17].

Краткие практические рекомендации

Динамическая нефросцинтиграфия — диагностическая в плане наблюдения за реципиентом процедура, необходимая для мониторинга функции и морфологии почечного трансплантата, определения риска возникновения и своевременной диагностики послеоперационных осложнений. Периодичность данного метода исследования необходимо определять клиническим состоянием пациента.

Заключение

Радионуклидная диагностика почечного аллотрансплантата может быть использована в качестве дополнительного теста для своевременного выявления дисфункции пересаженной почки и коррекции тактики ведения реципиента. Параметры кинетики нефротропного радиофарм-

препарата обеспечивают диагностику острого отторжения и хронической нефропатии ренотрансплантата. Включение радиоизотопной визуализации в мониторинг состояния почечного трансплантата позволяет оптимизировать подход к применению биопсии ренотрансплантата.

Конфликт интересов

Исследование выполнено при финансовой поддержке Губернского гранта в области науки и техники (рас-

поряжение губернатора Самарской области № 148-р от 28.03.2014 г.).

Выражение признательности

Авторы выражают благодарность заведующему патологоанатомическим отделением клиник СамГМУ, кандидату медицинских наук, доценту П.А. Сухачеву за оказание помощи при наборе материала для исследования.

ЛИТЕРАТУРА

1. Галеев Р.Х., Галеев Ш.Р., Хасанова М.И. Урологические проблемы при пересадке почки. *Медицинский альманах*. 2008; 37–39.
2. Shrestha V.M. Strategies for reducing the renal transplant waiting list: a review. *Exp. Clin. Transplant*. 2009; 7 (3): 173–179.
3. Лейзеров Л.В., Тарасов А.Н., Игнатов В.Ю. Трансплантация почки: состояние проблемы, обзор литературы. *Вестник Челябинской областной клинической больницы*. 2010; 1 (8): 41–46.
4. Шаршаткин А.В., Азаренкова О.В., Мойсюк Я.Г. Анализ отдаленных результатов трансплантации почки от живого родственного донора. *Медицинский альманах*. 2008; 34–36.
5. Столяревич Е.С. Хроническая дисфункция трансплантированной почки: морфологическая картина, особенности течения, подходы к профилактике и лечению. Автореф. дис. ... докт. мед. наук. М. 2010. 47 с.
6. Шумаков В.И. Трансплантология. Руководство. Под ред. акад. В.И. Шумакова. М.: *Медицина*. 1995. С. 183–196.
7. Прокопенко Е.И. Применение эверолимуса у de novo реципиентов почечного трансплантата. *Вестник трансплантологии и искусственных органов*. 2010; 2: 74–81.
8. Шаршаткин А.В. Итоги 10-летнего опыта трансплантации почки от живого родственного донора. *Вестник трансплантологии и искусственных органов*. 2008; 5 (43): 52–55.
9. Столяревич Е.С., Томилина Н.А. Поздняя дисфункция трансплантированной почки: причины, морфологическая характеристика, подходы к профилактике и лечению. *Вестник трансплантологии и искусственных органов*. 2009; 3: 114–122.
10. Никоненко А.С., Траилин А.В., Никоненко Т.Н., Остапенко Т.И., Поляков Н.Н. Современный подход к оценке состояния почечного аллотрансплантата. *Сучасні мувичні технології*. 2009; 1: 64–72.
11. Данович Г.М. Руководство по трансплантации почки. Пер. с англ. под ред. Я.Г. Мойсюка. *Тверь: Триада*. 2004. 472 с.
12. Sharp P.F., Howard G., Murray G.D., Murray A.D. *Practical Nuclear Medicine*. Springer. 2005. 382 p.
13. Общее руководство по радиологии. Под ред. Х. Петтерсон. М. 1995. С. 1111–1191.
14. Радионуклидная диагностика для практических врачей. Под ред. Ю.Б. Лишманова, В.И. Чернова. *Томск: STT*. 2004. 394 с.
15. Anderson T.W., Bahadur R.R. Classification into two multivariate normal distributions with different covariance matrices. *Ann. Mathematic. Statistics*. 1962; 33 (1962): 420–431.
16. Yaich S., Charfeddine K., Hsairi D., Zaghane S. et al. BK virus-associated hemophagocytic syndrome in a renal transplant recipient. *Saudi J. Kidney Dis. Transpl*. 2014; 25 (3): 610–614.
17. Mizuin S. Fractional mean transit time in transplanted kidneys studied by Technetium-99m-DTPA: comparison of clinical and biopsy findings. *J. Nucl. Med*. 1994; 35 (1): 84–89.

КОНТАКТНАЯ ИНФОРМАЦИЯ

Капишников Александр Викторович, доктор медицинских наук, заведующий кафедрой лучевой диагностики и лучевой терапии с курсом медицинской информатики СамГМУ, заведующий лабораторией радиоизотопной диагностики клиник СамГМУ

Адрес: 443079, Самара, пр-т Карла Маркса, д. 165Б, ЛРИД, **тел.:** +7 (846) 241-92-81, **e-mail:** a.kapishnikov@gmail.com

Колсанов Александр Владимирович, доктор медицинских наук, профессор, заведующий кафедрой оперативной хирургии и клинической анатомии с курсом инновационных технологий СамГМУ, руководитель Самарского центра трансплантации органов и тканей клиник СамГМУ

Адрес: 443079, Самара, пр-т Карла Маркса, д. 165Б, ЛРИД, **тел.:** +7 (846) 241-92-81, **e-mail:** info@samsmu.ru

Пышкина Юлия Сергеевна, врач-радиолог лаборатории радиоизотопной диагностики клиник СамГМУ

Адрес: 443079, Самара, пр-т Карла Маркса, д. 165Б, ЛРИД, **тел.:** +7 (846) 241-92-81, **e-mail:** info@samsmu.ru