

DOI: 10.15690/vramn.v70i3.1328

А.В. Аюшеева¹, С.А. Лепехова^{1,2,3}, О.А. Гольдберг¹, Е.А. Ильичёва¹, Т.М. Андаева⁴,
Л.Б. Корякина^{1,4}, И.С. Курганский³, Л.В. Зарицкая¹

¹ Научный центр реконструктивной и восстановительной хирургии, Иркутск, Российская Федерация

² Иркутский научный центр Сибирского отделения Российской академии наук, Российская Федерация

³ Иркутский государственный медицинский университет, Российская Федерация

⁴ Иркутская областная клиническая больница, Российская Федерация

Паратиреоидэктомия у крыс с использованием микрохирургической техники и медицинского клея Сульфакрилат

Одной из сложностей в оценке эффективности этиотропного лечения послеоперационного гипопаратиреоза является отсутствие его стандартизированной общепринятой модели. **Цель исследования:** разработать способ моделирования гипопаратиреоза, включающий паратиреоидэктомию с использованием микрохирургической техники с визуальным контролем объема удаляемой ткани, при минимальной травматизации щитовидной железы и применением нового клея у крыс с последующей оценкой эффективности предложенных приемов. **Методы:** контролируемое нерандомизированное исследование выполнено на крысах-самках линии Wistar десятимесячного возраста. В группе 1 (n = 14) выполняли разрушение околицитовидных желез при помощи электрокоагуляции, в группе 2 (n = 12) — паратиреоидэктомию разработанным способом. Через 3 и 14 сут после операции исследовали содержание ионизированного кальция, паратиреоидного гормона в сыворотке крови, подсчитывали число лейкоцитов, лейкоцитарную формулу, показатели иммунологических тестов первого уровня в венозной крови, гистологические изменения тканей в области операции. При статистическом анализе использовали непараметрические тесты Манна–Уитни, Вилкоксона. **Результаты:** отличительными приемами разработанного способа явились отбор животных по полу и возрасту, формирование косынообразного кожного лоскута при доступе, использование операционного микроскопа и микрохирургической техники, экстирпация околицитовидных желез путем резекции ткани щитовидной железы с закрытием раневого дефекта клеем. Через 14 сут в группе 2 по сравнению с группой 1 зафиксировано снижение концентрации ионизированного кальция (p = 0,016), паратиреоидного гормона (p = 0,094), уменьшение общего числа лейкоцитов (p = 0,004), фагоцитарного индекса (p = 0,003), ответа в спонтанном (p = 0,004) и индуцированном тесте восстановления нитросинего тетразолия (p = 0,003). В области операции в группе 2 определялась щитовидная железа с сохраненными фолликулами, формировалась «тонкая» соединительнотканная капсула, полость с небольшим количеством клея, при этом в группе 1 определялись очаги некроза с перифокальным воспалением. **Заключение:** сочетание нескольких приемов позволило смоделировать метаболические нарушения при гипопаратиреозе со стойкой гипокальциемией, отсутствием летальности в раннем послеоперационном периоде.

Ключевые слова: паратиреоидэктомия, гипопаратиреоз, медицинский клей, воспаление.

(Для цитирования: Аюшеева А.В., Лепехова С.А., Гольдберг О.А., Ильичёва Е.А., Андаева Т.М., Корякина Л.Б., Курганский И.С., Зарицкая Л.В. Паратиреоидэктомия у крыс с использованием микрохирургической техники и медицинского клея Сульфакрилат. Вестник РАМН. 2015; 70 (3): 320-327. Doi: 10.15690/vramn.v70i3.1328)

A.V. Ayusheeva¹, S.A. Lepekhova^{1,2,3}, O.A. Goldberg¹, E.A. Il'icheva¹, T.M. Andayeva⁴,
L.B. Koryakina^{1,4}, I.S. Kurganskii³, L.V. Zaritskaya¹

¹ Scientific Center of Reconstructive and Restorative Surgery, Irkutsk, Russian Federation

² Irkutsk Scientific Center of the Siberian Branch of the Russian Academy of Sciences, Russian Federation

³ Irkutsk State Medical University, Russian Federation

⁴ Irkutsk Regional Clinical Hospital, Russian Federation

Parathyroidectomy in Rats Using Microsurgery and Medical Adhesive Sulfacrylate

Background: One of the main difficulties in assessing the effectiveness of etiologic treatment of hypoparathyroidism is absence of its standardized model. **Objective:** The aim of the study was to develop a method of hypoparathyroidism modeling. **Methods:** Controlled nonrandomized study was performed on female Wistar rats aged 10 month. Group 1 (n = 14) was performed with destruction of parathyroid glands with electrocoagulation; group 2 (n = 12) — parathyroidectomy by the developed method. In 3 and 14 days after the surgery the levels of ionized calcium, parathyroid hormone, number of white blood cells, blood leukocyte formula, indicators of immunological tests, histological examination of organs in the area of operations were performed. Statistical analysis was performed using the nonparametric Mann–Whitney–Wilcoxon test. **Results:** Selection of animals by sex and age criteria, angular skin incision, use of the operating microscope, microsurgical techniques, extirpation of parathyroid glands via resection of thyroid gland with the closure of the wound defect glue appeared to be the distinctive features of the developed method. In 14 days the group 2 showed decrease in ionized calcium (p = 0.016), PTH (p = 0.094), leucocytes (p = 0.004), PI (p = 0.003), spontaneous NBT test (p = 0.004), induced NBT test (p = 0.003) compared with group 1. Histological examination in the group 2 revealed no changes in thyroid gland, thin connective tissue capsule, cavity with a small amount of glue, however, there were determined foci of necrosis with perifocal inflammation in the group 1. **Conclusion:** Combination of several techniques allowed to simulate metabolic disorders with persistent hypocalcemia as well as lack of mortality in early postoperative period.

Key words: parathyroidectomy, hypoparathyroidism, medical adhesive, inflammation.

(For citation: Ayusheeva A.V., Lepekhova S.A., Goldberg O.A., Il'icheva E.A., Andayeva T.M., Koryakina L.B., Kurganskii I.S., Zaritskaya L.V. Parathyroidectomy in Rats Using Microsurgery and Medical Adhesive Sulfacrylate. Vestnik Rossiiskoi Akademii Meditsinskikh Nauk = Annals of the Russian Academy of Medical Sciences. 2015; 70 (3): 320-327. Doi: 10.15690/vramn.v70i3.1328)

Обоснование

Одной из актуальных проблем эндокринологии остается отсутствие этиологического лечения гипопаратиреоза, самым частым видом которого является послеоперационный гипопаратиреоз. Наиболее перспективными в настоящее время представляются работы в области трансплантационных методик и заместительной терапии паратиреоидным гормоном [1, 2]. Одна из сложностей в оценке эффективности этиотропного лечения — отсутствие стандартизированной общепринятой модели гипопаратиреоза.

В руководстве по экспериментальной хирургии описан способ моделирования паратиреоидэктомии у собак [3]. Доступ начинают через срединный разрез на шее от щитовидного хряща книзу, не доходя 2 см до яремной вырезки грудины. Продольные мышцы шеи разбегают тупым путем и обнажают трахею. По бокам от трахеи пальпаторно находят щитовидную железу, которую выпрепаровывают из ложа и устанавливают локализацию околощитовидных желез. Кровеносные сосуды каждой околощитовидной железы перевязывают. Околощитовидные железы вылушивают из-под капсулы щитовидной железы с помощью пинцета. Если ткань щитовидной железы на месте удаления околощитовидной железы кровоточит, то через ее паренхиму накладывают отдельный шов, которым стягивают капсулу. Существуют работы, где в некоторых случаях ввиду вариабельности расположения околощитовидных желез у беспородных собак отмечают необходимость проведения субтотальной тиреоидэктомии, поскольку технически не всегда удается удалить ткань околощитовидной железы без резекции органа [4]. К недостаткам можно отнести невозможность стандартизации получаемых результатов вследствие использования нелинейных животных (например, разные породы собак имеют разный вес, рост, иммунитет, сроки заживления и пр.).

С целью стандартизации в эксперименте используют линейных животных, чаще крыс, морских свинок. Удаление околощитовидных желез с применением классической хирургической техники у мелких лабораторных животных невозможно ввиду особенностей анатомии, низкой массы тела. Для данных животных широко используется способ разрушения ткани околощитовидных желез методом электрокоагуляции [5, 6]. Выполняют его следующим образом: после обезболивания и фиксации экспериментального животного делают воротничкообразный разрез в области шеи, выделяют щитовидную железу и в ее толще по обе стороны находят околощитовидные железы, которые выжигают термокаутером, после чего рану ушивают. При этом летальность животных после данной операции в течение первых суток составляет 10–20%, стойкую гипокальциемию обнаруживают у 75% животных [7].

Для контроля гемостаза после хирургического вмешательства в целях снижения термической и/или электрической травмы при применении электрокоагуляции распространение получили новые гемостатики, среди которых выделена группа клеев для медицинского назначения. Так, известен клей Сульфакрилат (Россия), который использовался при хирургических вмешательствах на паренхиматозных органах брюшной полости (печени, селезенке), при холецистэктомии [8].

Целью нашего исследования была разработка способа моделирования гипопаратиреоза, включающая паратиреоидэктомию с применением микрохирургической техники с визуальным контролем объема удаляемой

ткани, при минимальной травматизации щитовидной железы и использованием нового медицинского клея у крыс с оценкой эффективности предложенных приемов.

Методы

Дизайн исследования

Проведено нерандомизированное сравнительное исследование.

Критерии соответствия

Критерий включения в исследование — крысы-самки в возрасте 10 мес. Отбор животных по половому и возрастному критерию был обоснован авторами в ранее проведенном исследовании топографической анатомии щитовидной и околощитовидной железы крыс [9], в котором была доказана необходимость использования именно крыс-самок в возрасте 10 мес: в возрасте 10 мес околощитовидные железы крыс-самок имеют более выраженную капсулу и возвышаются над поверхностью щитовидной железы, что облегчает выполнение паратиреоидэктомии. Критерий исключения — крысы-самцы, крысы-самки в возрасте до 10 мес.

Условия проведения

Животных содержали в условиях вивария при свободном доступе к воде и пище, что соответствует нормативам ГОСТа «Содержание экспериментальных животных в питомниках НИИ» (виварий I категории, вет. удостоверение 238 № 000360 от 30 апреля 2013 г., служба ветеринарии Иркутской обл.) по утвержденным стандартным операционным процедурам [10]. Все оперативные вмешательства проводили в стерильных условиях под общим обезболиванием.

Продолжительность исследования

Животных выводили из эксперимента путем декапитации через 3 и 14 сут.

Описание медицинского вмешательства

После подготовки операционного поля выполняли доступ к щитовидной, околощитовидным железам. За-

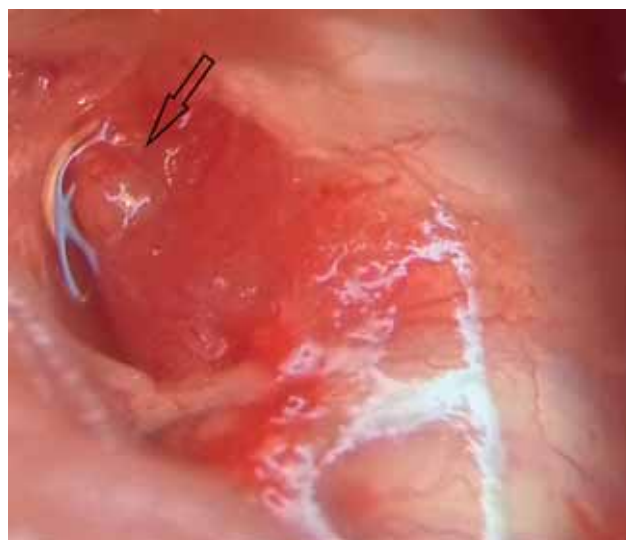


Рис. 1. Мобилизованная правая доля щитовидной железы и правая околощитовидная железа. Операционный микроскоп Olympus, ув. 12,5.

Примечание. Стрелкой указана правая околощитовидная железа.

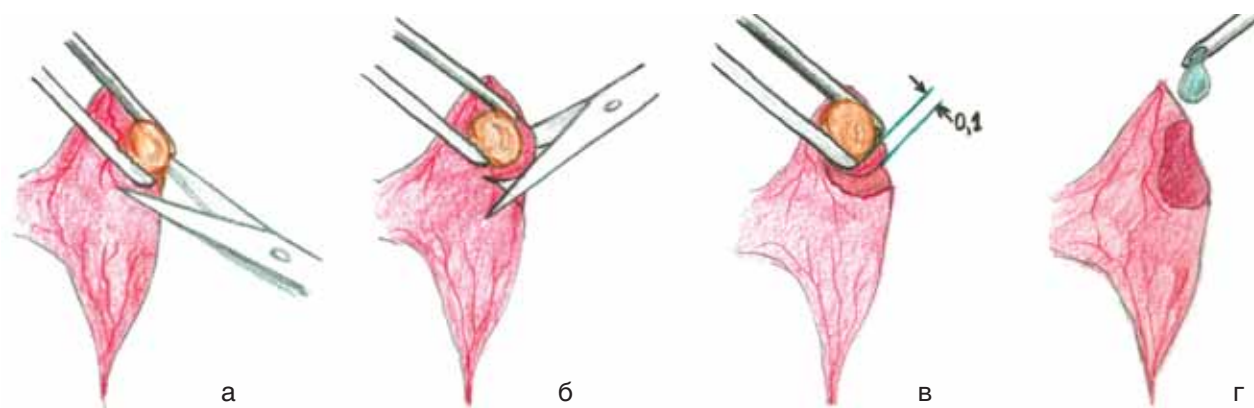


Рис. 2. Этапы паратиреоидэктомии по предложенному способу.

Примечание. а — мобилизация околощитовидной железы; б — околощитовидная железа приподнята за капсулу пинцетом, рассечение тканей щитовидной железы с дорсолатерального края; в — иссечение околощитовидной железы из тканей щитовидной железы в пределах 0,1 мм; г — нанесение клея Сульфакрилат на поверхность дефекта щитовидной железы.

322

тем случайным образом животных распределяли на 2 группы в зависимости от способа оперативного вмешательства (электрокоагуляция или паратиреоидэктомия путем резекции ткани щитовидной железы с использованием операционного микроскопа, микрохирургической техники и медицинского клея Сульфакрилат). В обеих группах рану после выполнения вмешательства послойно ушивали.

Паратиреоидэктомию по оригинальному способу выполняли следующим образом: после обезболивания и фиксации на столике А.И. Сеченова в положении на спине на вентральной поверхности шеи ножницами выстригали шерсть, затем кожу обрабатывали раствором антисептика. С использованием ножниц производили косынообразный разрез кожи, угол которого обращен к левой боковой поверхности шеи; отпрепарованный кожный лоскут отводили на зажиме вправо. Попеременно тупым и острым путем с применением ножниц и пинцета мобилизовали слюнные железы в бессосудистой зоне. Тупым путем разделяли грудино-подъязычные мышцы по срединной линии и отводили на держалках в верхних и нижних третях в противоположные стороны. Визуализировали гортань и трахею. Подводили операционный микроскоп, устанавливали увеличение в 12,5 раза. При помощи микрохирургических инструментов (пинцет, ножницы) мобилизовали боковые поверхности обеих долей щитовидной железы от щитогрудинных мышц и сосудисто-нервных пучков шеи, визуализировали околощитовидные железы с обеих сторон по дорсолатеральным поверхностям верхних третей боковых долей щитовидной железы (рис. 1). Пинцетом за фиброзную капсулу подтягивали вверх околощитовидную железу (рис. 2а), ножницами отсекали ее (рис. 2б) без нарушения целостности капсулы, резецируя при этом щитовидную железу вглубь на расстояние 0,1 мм от капсулы околощитовидной железы (рис. 2в). После этого наносили на поверхность дефекта ткани щитовидной железы 0,01 мл клея Сульфакрилат (рис. 2г), который равномерно тонкой пленкой распределяли по поверхности дефекта (рис. 3).

Исходы исследования

Результаты исследования позволят разработать способ моделирования гипопаратиреоза с устойчивой гипокальциемией, высокой воспроизводимостью, минимальной воспалительной реакцией, сохранением щитовидной железы.

Методы регистрации исходов

Взятие крови для лабораторных исследований у всех крыс проводили в утренние часы натощак. Содержание ионизированного кальция определяли с применением электродного метода (анализатор электролитов Easy Lite, США), паратиреоидного гормона (ПТГ) — с использованием радиоиммунологического метода (счетчик γ -излучения Wizard 2470, IRMA РТН Immunotech, Чехия). Подсчитывали число лейкоцитов, лейкоцитарную формулу крови по общепринятым методикам [11].

У животных исследовали лейкоцитарный профиль, показатели фагоцитарной активности нейтрофилов (фагоцитарный индекс, ФИ; фагоцитарное число, ФЧ; спонтанный тест восстановления нитросинего тетразолия, НСТ_{сп.}; индуцированный тест восстановления нитросинего тетразолия, НСТ_{инд.}).

После выведения животных из эксперимента производили взятие органокомплекса в зоне операции (трахея, пищевод, гортань, щитовидная железа, прилегающие мышцы), препараты окрашивали гематоксилином и эозином; оценку гистологического исследования выполняли методом световой микроскопии.

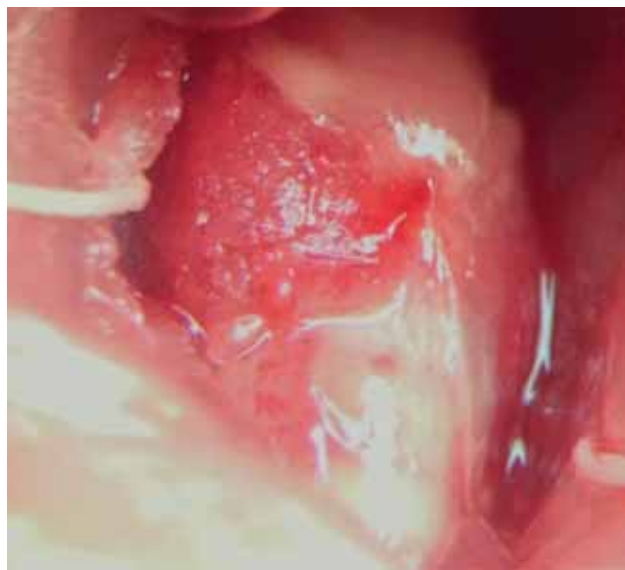

Рис. 3. Правая доля щитовидной железы, покрытая пленкой клея Сульфакрилат, после удаления правой околощитовидной железы. Операционный микроскоп Olympus, ув. 12,5.

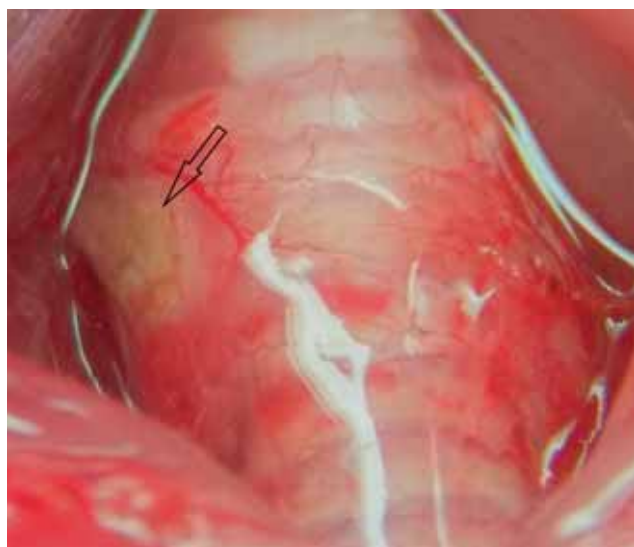


Рис. 4. Коагуляционный некроз в области правой околощитовидной железы после выполнения электрокоагуляции (стрелка). Операционный микроскоп Olimpus, ув. 12,5.

Этическая экспертиза

Опыты на животных проводили в соответствии с правилами гуманного обращения с животными, регламентированными Правилами проведения работ с использованием экспериментальных животных (Приложение к приказу Министерства здравоохранения СССР от 12.08.1977 г. № 755 и № 48 от 23.01.85 г. «О контроле за проведением работ с использованием экспериментальных животных»), согласно протоколу научно-исследовательской работы № 063, одобренному Комитетом по биомедицинской этике Научного центра реконструктивной и восстановительной хирургии (протокол № 9 от 09.11.2012 г.).

Статистический анализ

Число крыс-самок в группе составило не менее 6 на каждый срок выведения животного из исследования (минимальное число, необходимое для расчета *p*) [12]. Статистический анализ проводили при помощи непараметрических тестов в связи с распределением показателей, отличным от нормального, и малым размером выборки. Использовали стандартный пакет программ STATISTICA v. 10.0 (StatSoft Inc., США). Результаты лабораторных исследований представлены в виде медианы (Me) и 25-го и 75-го перцентиля (25; 75). Для определения достоверности различий между группами применяли *U*-критерий Манна–Уитни (p_U) и критерий Вилкоксона (p_W). Различия считали статистически значимыми при $p < 0,05$.

Результаты

Участники исследования

Исследование выполнено на основании экспериментов с использованием 32 белых крыс-самок линии Wistar десятимесячного возраста с массой тела 250–300 г. Всего в исследование включены 26 крыс-самок линии Wistar. Животные случайным образом были распределены на группы: в группе 1 ($n = 14$) разрушение околощитовидных желез проводили при помощи электрокоагуляции (рис. 4), в группе 2 ($n = 12$) выполняли паратиреоидэктомию путем резекции ткани щитовидной железы с использованием операционного микроскопа (Olimpus,

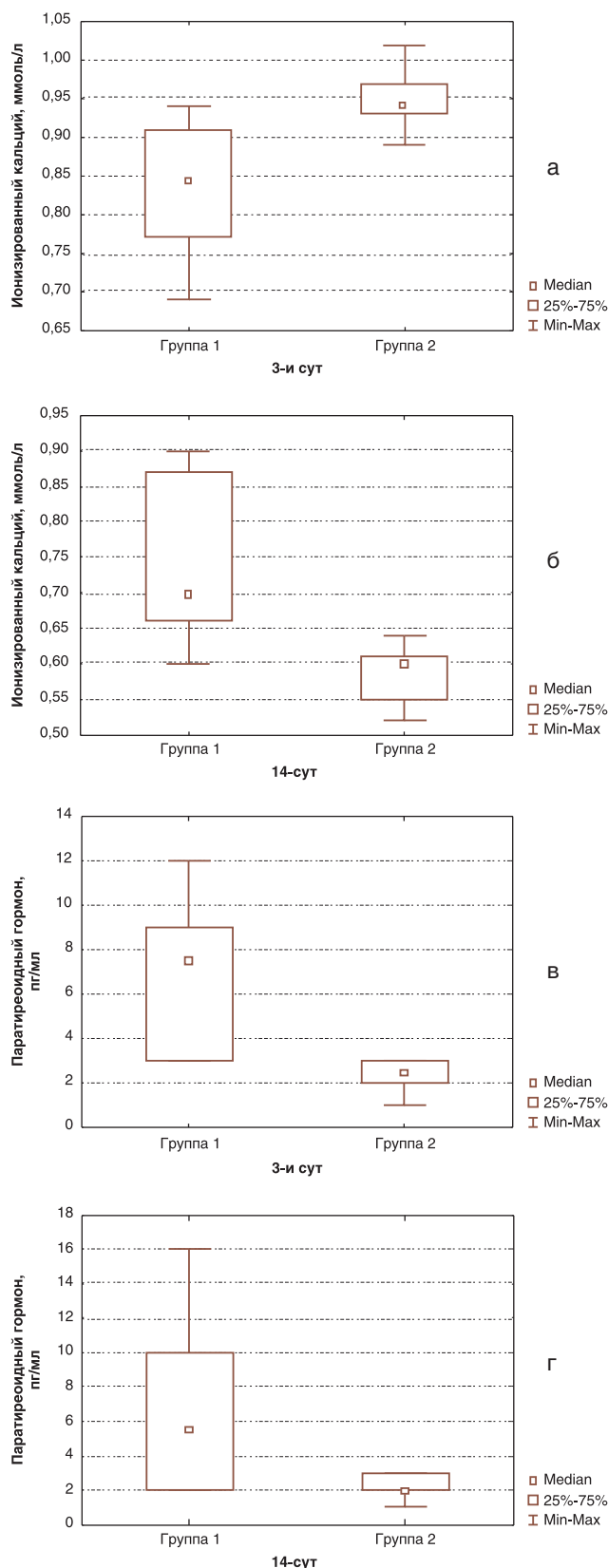


Рис. 5. Результаты сравнительного анализа содержания ионизированного кальция и паратиреоидного гормона через 3 и 14 сут после моделирования гипопаратиреоза у крыс групп 1 и 2.

Примечание. а — содержание ионизированного кальция в сыворотке крови через 3 сут после паратиреоидэктомии; б — содержание ионизированного кальция через 14 сут после паратиреоидэктомии; в — концентрация паратиреоидного гормона через 3 сут после паратиреоидэктомии; г — концентрация паратиреоидного гормона через 14 сут после паратиреоидэктомии.

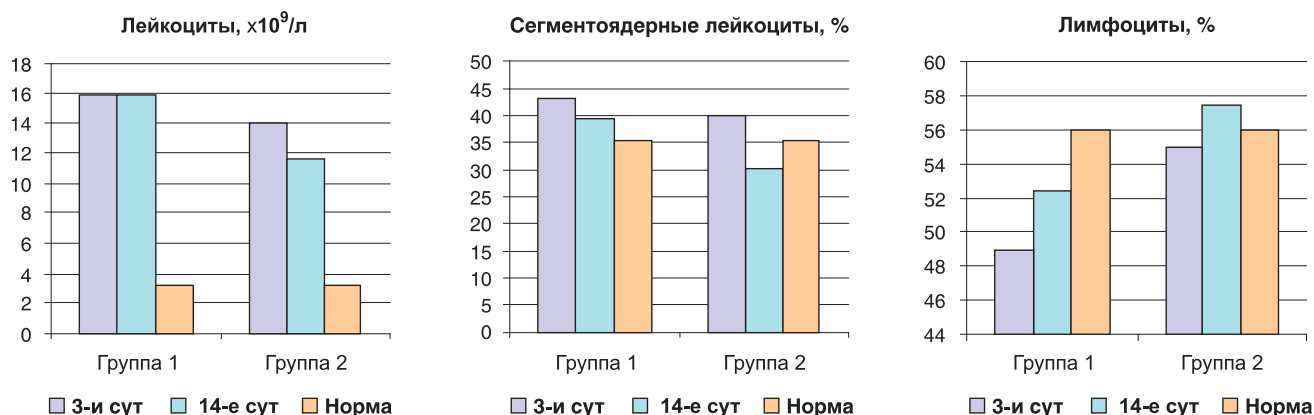


Рис. 6. Число лейкоцитов венозной крови, сегментоядерных лейкоцитов и лимфоцитов в крови экспериментальных животных обеих групп.

Япония), микрохирургической техники и медицинского клея Сульфакрилат [8] для закрытия раневой поверхности щитовидной железы. За норму принимали показатели лабораторных анализов, полученные от 6 здоровых крыс, содержащихся в одинаковых с экспериментальными животными условиях.

Основные результаты исследования

324

Для оценки течения гипопаратиреоза в раннем послеоперационном периоде нами были изучены показатели летальности, кальциевого обмена, ПТГ-статус, показатели воспаления и неспецифической резистентности в сравниваемых группах. При анализе летальности было установлено, что в группе 1, где околотитовидные железы разрушали путем коагуляции, умерло двое (14,3%) животных. В группе 2 все животные доживали до сроков выведения, летальность составила 0%.

С целью оценки функции околотитовидных желез, степени нарушения кальциевого обмена были проведены лабораторные исследования концентрации ПТГ и ионизированного кальция в сыворотке крови (рис. 5).

У всех крыс обнаружено достоверное снижение содержания ионизированного кальция и паратиреоидного

гормона по сравнению с нормальным значением [1,22 (1,21; 1,25) ммоль/л и 30,5 (30; 32) пг/мл, соответственно; $p_U \leq 0,05$], однако обращает на себя внимание, что в группе 2 уровень гипокальциемии был более однороден (отличие между максимальным и минимальным показателем кальция составило 0,12 ммоль/л, тогда как в группе 1 — 0,3 ммоль/л).

Для оценки степени травматизации тканей при паратиреоидэктомии изучали показатели воспалительной реакции: общее число лейкоцитов и лейкоцитарную формулу. Динамика числа лейкоцитов венозной крови и относительного числа сегментоядерных нейтрофилов и лимфоцитов в мазке крови представлена на рис. 6. После удаления околотитовидных желез через 3 сут в обеих группах отмечено увеличение общего числа лейкоцитов без достоверных отличий между группами ($p_U = 0,092$). Через 14 сут после вмешательства в группе 2 зафиксировано статистически значимое уменьшение числа лейкоцитов в сравнении с 3-ми сут ($p_W = 0,028$), однако показатель оставался выше нормы (см. рис. 6). В группе 1 число лейкоцитов значимо не изменялось ($p_W = 0,600$), что свидетельствует о поддержании воспалительной реакции. При сравнении групп через 14 сут

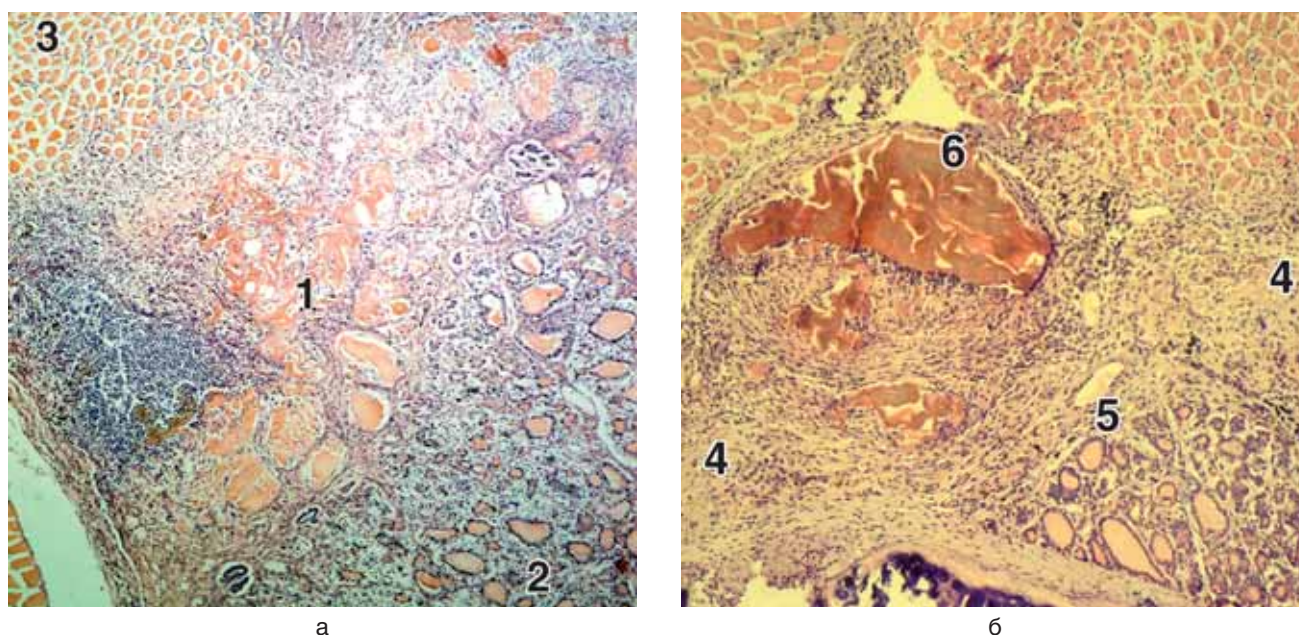


Рис. 7. Гистологическое исследование тканей в области операции у крыс группы 1.

Примечание. а — 3 сут; б — 14 сут; 1 — зона коагуляционного некроза; 2 — щитовидная железа; 3 — скелетная мышца; 4 — соединительная ткань; 5 — распространение фибробластов в строму щитовидной железы; 6 — зона некроза скелетной мышцы. Окраска гематоксилином и эозином, ув. 80.

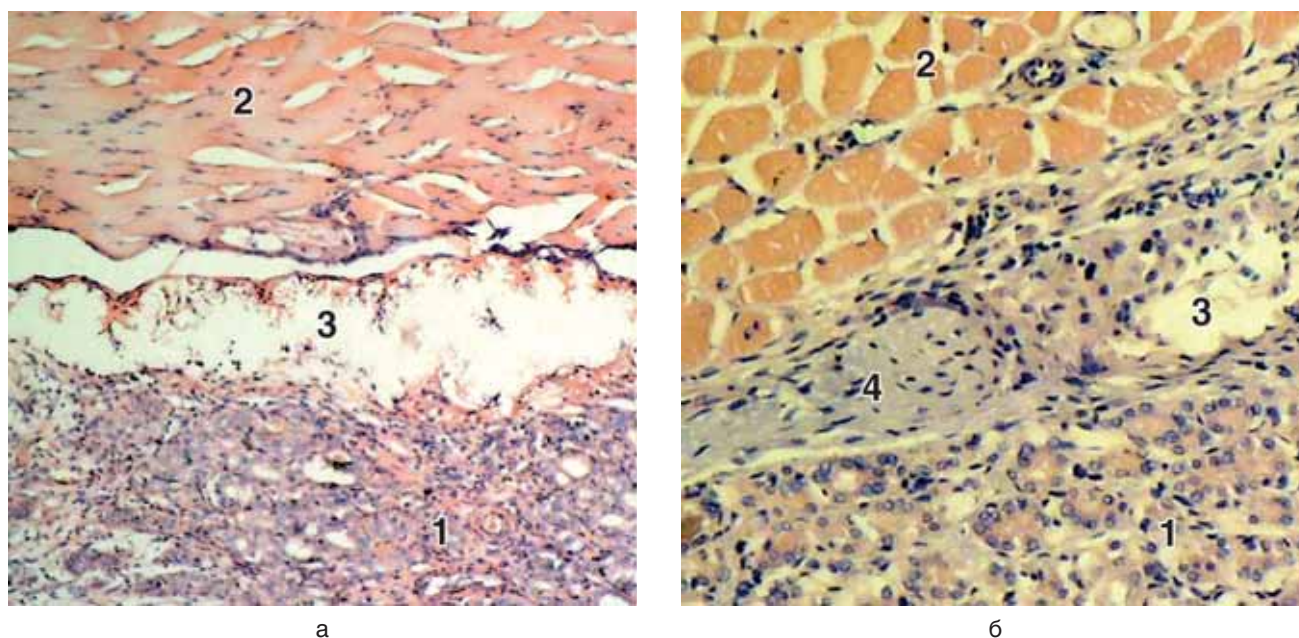


Рис. 8. Гистологическое исследование тканей в области операции у крыс группы 2.

Примечание. а — 3-и сут; б — 14-е сут; 1 — щитовидная железа; 2 — скелетная мышца; 3 — полость с клеем Сульфакрилат; 4 — соединительная ткань. Окраска гематоксилином и эозином, ув.: а — 80; б — 100.

после вмешательства число лейкоцитов в группе 1 было достоверно ниже, чем в группе 2 ($p_U=0,004$). При анализе лейкоцитарной формулы через 3 сут в обеих группах отмечалось увеличение содержания палочкоядерных и сегментоядерных нейтрофилов (см. рис. 6), которое статистически значимо снизилось спустя 14 сут в группе 2 ($p_W=0,027$). По числу лимфоцитов в группах выявлены значимые различия на 3-и и 14-е сут, доля лимфоцитов была выше в группе 2 ($p_U=0,001$, $p_U=0,004$). При анализе динамики числа лимфоцитов в группах через 14 сут в сравнении с 3-ми сут после вмешательства достоверных различий не обнаружено (см. рис. 6).

Для оценки влияния различных способов удаления околощитовидных желез на показатели фагоцитарной активности нейтрофилов нами были использованы показатели ФЧ, ФИ, НСТ_{сп.} и НСТ_{инд.} Через 3 сут в обеих группах зарегистрировали повышение ФЧ без существенных различий между группами ($p_U=0,628$) со снижением данного показателя в обеих группах ($p_W=0,028$) и отсутствием значимых отличий ($p_U=0,208$) к 14-м сут. Фагоцитарный индекс через 3 сут повысился в обеих группах без достоверных различий ($p_U=0,872$). Через 14 сут в группе 1 обнаружена тенденция к снижению ФИ ($p_W=0,079$); в группе 2 выявлено значимое снижение ФИ ($p_W=0,028$), и данный показатель стал статистически значимо ниже, чем в группе 1 ($p_U=0,004$). Такая же динамика прослеживалась в отношении изменения процента спонтанного и индуцированного НСТ-теста. Через 3 сут после вмешательства достоверных различий между группами по показателям НСТ_{сп.} и НСТ_{инд.} не наблюдали ($p_U=0,573$, $p_U=0,332$, соответственно). Через 14 сут НСТ_{сп.} и НСТ_{инд.} значимо снизились в группе 2 ($p_W=0,046$, $p_W=0,028$, соответственно) и оказались значимо ниже по сравнению с группой 1 ($p_U=0,003$, $p_U=0,004$).

Для изучения степени воспалительной реакции, процессов репарации, радикальности удаления околощитовидных желез было проведено гистологическое исследование зоны операции через 3 и 14 сут после вмешательства. При гистологическом исследовании че-

рез 3 сут у животных из группы 1 (рис. 7а) обнаружили коагуляционный некроз ткани поверхностных отделов щитовидной железы (рис. 7а, 1) и прилежащих волокон скелетной мышцы с наличием демаркационной зоны воспаления в виде экссудата из лейкоцитов с сохранившимися участками ткани щитовидной железы (рис. 7а, 2) и прилежащих волокон скелетной мышцы (рис. 7а, 3). Через 14 сут эксперимента у животных этой группы при гистологическом исследовании (рис. 7б) выявлено наличие большого объема развивающейся соединительной ткани (рис. 7б, 4) с проникновением фибробластов в строму щитовидной железы (рис. 7б, 5), коагуляционный некроз скелетной мышцы (рис. 7б, 6), диффузная инфильтрация лейкоцитами.

При гистологическом исследовании через 3 сут эксперимента у животных группы 2 (рис. 8а) на светооптическом уровне выявлена щитовидная железа и волокна скелетной мышцы без признаков некроза (рис. 8а, 1, 2), а также полость, содержащая массы коралловидной формы (клей Сульфакрилат) с минимальной реакцией лейкоцитов по периферии (рис. 8а, 3). При исследовании через 14 сут эксперимента (рис. 8б) у животных группы 2 определялась щитовидная железа с сохраненными фолликулами и волокна скелетной мышцы с сосудами (рис. 8б, 1, 2), а также полость с небольшим количеством клея Сульфакрилат (рис. 8б, 3) и формирующаяся тонкая соединительнотканная капсула (рис. 8б, 4). Полученные данные демонстрируют отсутствие повреждающего влияния клея Сульфакрилат на ткань щитовидной железы, ограничение воспалительной реакции и уменьшение выраженности рубцового процесса в зоне вмешательства.

Обсуждение

К усовершенствованию модели гипопаратиреоза нас подвигло наличие недостатков существующих общепринятых способов моделирования. Так, классический способ паратиреоидэктомии с лигированием

питающих сосудов, вылушиванием околотитовидных желез из-под капсулы щитовидной железы пинцетом и гемостазом прошиванием может быть выполнен только на крупных лабораторных животных (способ описан для собак) [3], что не позволяет стандартизировать получаемые результаты ввиду нелинейности животных. При использовании мелких линейных лабораторных животных наиболее часто применяют разрушение околотитовидных желез с помощью электрокоагуляции. Использование электрокоагуляции решает проблему гемостаза, однако влечет за собой значительное повреждение щитовидной железы, высокую летальность животных в течение первых суток после операции и возможность регенерации ткани околотитовидных желез, которая возникает вследствие отсутствия визуального контроля глубины повреждения околотитовидной железы [7]. Сочетание нескольких приемов при паратиреоидэктомии позволило смоделировать гипопаратиреоз со стойкой гипокальциемией: выявлено отсутствие летальности, снижение показателей воспалительной реакции, улучшение течения регенеративного процесса в зоне оперативного вмешательства.

Проведение отбора лабораторных животных по полу и возрасту (самки крыс в возрасте 10 мес) позволило стандартизировать получаемые результаты, а также повысить воспроизводимость модели вследствие максимального снижения вариабельности топографо-анатомического расположения околотитовидных желез по отношению к щитовидной железе. Косынкаобразный разрез кожи при доступе к околотитовидным железам позволил избежать размещения кожного шва непосредственно над зоной операции, что благоприятно сказалось на репаративных процессах и предотвратило вовлечение щитовидной железы в формирование рубца. Удаление околотитовидных желез с резекцией 0,1 мм прилежащей ткани щитовидной железы обеспечило устойчивое снижение содержания паратиреоидного гормона и кальция в сыворотке крови. Одинаковая степень тяжести гипокальциемии при моделировании по разработанному нами способу дает возможность более точной оценки эффективности методов коррекции гипопаратиреоза. За счет такого объема операции исключена возможность

регенерации околотитовидной железы. Нанесение клея Сульфакрилат обеспечило надежный гемостаз раневой поверхности щитовидной железы, явилось дополнительной профилактикой раневых осложнений за счет антисептических свойств клея [10].

Заключение

Разработан способ моделирования гипопаратиреоза, включающий отбор животных по половому и возрастному критерию, выполнение тотальной паратиреоидэктомии с использованием косынкаобразного разреза кожи при доступе, микрохирургической техники и клея Сульфакрилат. Способ характеризуется отсутствием летальности, стойким снижением содержания паратиреоидного гормона и кальция в сыворотке крови, сохранностью иммунного ответа. При воспроизведении разработанной модели течение гипопаратиреоза в раннем послеоперационном периоде соответствует таковому в клинической практике, что дает возможность изучения механизмов развития метаболических нарушений и их коррекции.

Источник финансирования

Работа выполнена авторами в соответствии с планом научно-исследовательской работы ФГБУ «НЦРВХ» СО РАМН (НИР 063: «Биомедицинские технологии профилактики и лечения органной недостаточности в реконструктивной и восстановительной хирургии» и НИР 0341-2014-0002: «Трансляционные исследования молекулярных механизмов управления репаративными процессами»).

Конфликт интересов

Авторы данной статьи подтвердили отсутствие финансовой поддержки исследования / конфликта интересов, о которых необходимо сообщить.

ЛИТЕРАТУРА

1. Clarke B.L., Kay Berg J., Fox J., Cyran J.A., Lagast H. Pharmacokinetics and pharmacodynamics of subcutaneous recombinant parathyroid hormone (1–84) in patients with hypoparathyroidism: an open label, single dose, phase I study. *Clin. Ther.* 2014; 36 (5): 722–736. Doi: 10.1016/j.clinthera.2014.04.001.
2. Третьяк С.И., Хрыщанович В.Я., Романович А.В. Перспективы трансплантации парашитовидных желез. *Медицинские новости.* 2007; 3: 14–18.
3. Лопухин Ю.М. Экспериментальная хирургия. М. 1971. 346 с.
4. Журнаджянц В.А., Чернухин Д.А. Перспективы послеоперационной коррекции гипопаратиреоза. *Вестник новых медицинских технологий.* 2009; 16 (1): 47.
5. Семерчев Г.Г., Джандарова Т.И., Поддубная Т.С. Влияние экспериментального гипопаратиреоза на содержание и организацию циркадианного ритма норадреналина в миокарде. *Бюллетень медицинских интернет-конференций.* 2001; 1; 7: 32–34.
6. Бузоева М.Р. Изменения функции почек под влиянием внутрижелудочного введения хлорида никеля в условиях измененного кальциевого гомеостаза. *Вестник новых медицинских технологий.* 2013; 1: 58.
7. Джигоев И.Г., Козаев А.В., Кабоева Б.Н., Козаев Р.Э. Функционально-морфологическая характеристика почек и состояние антиоксидантной системы у крыс с экспериментальной гипокальциемией. *Фундаментальные исследования.* 2013; 7: 301–304.
8. Толстикова А.Г., Толстикова Г.А., Воробьева А.И. Клей медицинский. Патент РФ № 2156140. Заявка 17.11.1999. Оpubл. 20.09.2000. 26 с.
9. Аюшеева А.В., Гольдберг О.А., Ильичёва Е.А., Лепехова С.А., Курганский И.С., Ахмедов А.Е. Результаты исследования топографической анатомии щитовидной и околотитовидной

- желез крысы. *Бюллетень Восточно-Сибирского научного центра СО РАМН*. 2014; 1 (95): 64–69.
10. Лепехова С.А. Программа стандартных операционных процедур: лабораторные животные (прием, содержание, уход и контроль здоровья животных в вивариях медицинского учреждения). Учебное пособие. *Иркутск: НЦРВХ СО РАМН; ИГМУ*. 2012. 96 с.
11. Назаренко Г.И. Клиническая оценка результатов лабораторных исследований. *М.: Медицина*. 2000. 544 с.
12. Лепехова С.А. Методология экспериментальных исследований в хирургии. *Бюллетень Восточно-Сибирского научного центра СО РАМН*. 2014; 3 (97): 109–115.

КОНТАКТНАЯ ИНФОРМАЦИЯ

Аюшеева Анастасия Валерьевна, аспирант НЦРВХ

Адрес: 664003, Иркутск, ул. Борцов Революции, д. 1, тел.: +7 (3952) 40-76-66, e-mail: ava_irk@inbox.ru

Лепехова Светлана Александровна, доктор биологических наук, заведующая научным отделом экспериментальной хирургии с виварием НЦРВХ, главный научный сотрудник отдела медико-биологических исследований и технологий ИНЦ СО РАН, ассистент кафедры госпитальной хирургии ИГМУ

Адрес: 664003, Иркутск, ул. Борцов Революции, д. 1, тел.: +7 (3952) 40-76-66, e-mail: lepekhova_sa@mail.ru

Гольдберг Олег Аронович, кандидат медицинских наук, ведущий научный сотрудник научно-лабораторного отдела НЦРВХ

Адрес: 664003, Иркутск, ул. Борцов Революции, д. 1, тел.: +7 (3952) 40-76-66

Ильичёва Елена Алексеевна, доктор медицинских наук, профессор, заведующая научным отделом клинической хирургии НЦРВХ

Адрес: 664003, Иркутск, ул. Борцов Революции, д. 1, тел.: +7 (3952) 40-78-28, e-mail: lena_isi@mail.ru

Андаева Татьяна Михайловна, заведующая центром нуклеарной диагностики ИОКБ

Адрес: 664049, Иркутск, мкрн Юбилейный, д. 100, тел.: +7 (3952) 40-76-66, e-mail: andaeva_tm@iokb.ru

Корякина Лариса Борисовна, кандидат медицинских наук, старший научный сотрудник научно-лабораторного отдела НЦРВХ, заведующая лабораторным отделом ИОКБ

Адрес: 664003, Иркутск, ул. Борцов Революции, д. 1, тел.: +7 (3952) 40-76-66, e-mail: koriakina-asld@rambler.ru

Курганский Илья Сергеевич, младший научный сотрудник научного отдела экспериментальной хирургии с виварием НЦРВХ

Адрес: 664003, Иркутск, ул. Борцов Революции, д. 1, тел.: +7 (3952) 40-76-66, e-mail: kurg.is@mail.ru

Зарицкая Лариса Васильевна, кандидат биологических наук, научный сотрудник научного отдела экспериментальной хирургии с виварием НЦРВХ

Адрес: 664003, Иркутск, ул. Борцов Революции, д. 1, тел.: +7 (3952) 40-76-66, e-mail: zaritskaya_lv@igmapo.ru