

Л.А. Бокерия, З.К. Пирцхалаишвили, И.Ю. Сигаев, Н.А. Дарвиш, Т.Н. Сергуладзе

Научный центр сердечно-сосудистой хирургии им. А.Н. Бакулева РАМН, Москва, Российская Федерация

Современные подходы к диагностике и хирургическому лечению брахиоцефальных артерий у больных ишемической болезнью сердца

Основной ущерб здоровью населения России наносят ишемическая болезнь сердца и цереброваскулярная патология, смертность от которых составляет почти 50% в структуре летальности населения Российской Федерации. Частота сочетанных поражений коронарных и брахиоцефальных артерий колеблется от 18 до 54%. Комплексная оценка особенностей анатомии поражения и функционального статуса, а также перфузионного и функционального резерва сердца и головного мозга позволяет выбрать оптимальную хирургическую тактику лечения пациентов с сочетанным поражением коронарного и каротидного бассейна, уменьшить вероятность развития интра- и послеоперационных мозговых и кардиальных осложнений. Современные методы реваскуляризации миокарда и головного мозга позволяют безопасно и эффективно ликвидировать ишемию миокарда и головного мозга у больных ишемической болезнью сердца, значительно снизить вероятность развития острого инфаркта миокарда и инсульта в данной группе больных и обеспечить их длительную работоспособность. За последние 5 лет в Научном центре сердечно-сосудистой хирургии им. А.Н. Бакулева было прооперировано более 500 больных ишемической болезнью сердца с сочетанным поражением брахиоцефальных артерий с результатами, сопоставимыми с ведущими европейскими клиниками.

Ключевые слова: ишемическая болезнь сердца, цереброваскулярная патология, реваскуляризация миокарда и головного мозга. (Вестник РАМН. 2012; 10:4–11).

Несмотря на бесспорные достижения современной кардиологии в области профилактики и лечения атеросклероза, врачи по-прежнему сталкиваются с тяжелым стенозирующим атеросклеротическим поражением различных сосудистых бассейнов, которые протекают как с клинической манифестацией, так и асимптомно. По данным Л.А. Бокерия (2010), 1/4 населения РФ страдают заболеваниями сердца и сосудов [1]. Из них почти у 3% эти заболевания были диагностированы впервые.

Исходя из того, что основной ущерб здоровью населения наносят ишемическая болезнь сердца (ИБС) и цереброваскулярная болезнь, усилия по профилактике, своевременной диагностике и лечению в первую очередь должны быть направлены именно на эти заболевания, главенствующее место в патогенезе которых, как известно, занимает атеросклероз (рис. 1).

Смертность от ИБС и цереброваскулярной болезни занимает почти 50% в структуре летальности населения

L.A. Bokeriya, Z.K. Pirtskhalaishvili, I.J. Sigaev, N.A. Darvish, T.N. Serguladze

A.N. Bakoulev Scientific Centre for Cardiovascular Surgery, RAMS, Moscow

Modern Approaches to Diagnostics and Surgical Correction of Brachiocephalic Arteries Disorders in Patients with Ischemic Heart Disease

The main causes of morbidity in Russia are ischemic heart and cerebrovascular disease. The mortality rate of these conditions accounts for almost 50% of all the lethality causes of the Russian population. The frequency of associated coronary and brachiocephalic arteries disorders varies from 18 to 54%. The complex evaluation of the anatomical and functional features of the disorder, as well as of the perfusion and functional heart and brain reserves allows to choose the appropriate methods of surgical treatment of patients with associated coronary and carotid disorders and to decrease the risk of intra- and postoperative cerebral and cardiac complications. The modern approaches of myocardium and cerebral revascularization enable to safely and effectively eliminate the myocardial and cerebral ischemia, to significantly decrease the risk of myocardial infarction and stroke development and to ensure the long ability to work among this group of patients. Over 500 patients with ischemic heart disease and associated brachiocephalic arteries disorders have been operated at the A.N. Bakoulev Scientific Centre for Cardiovascular Surgery for the last 5 years. The results of these operations are comparable to the ones of the leading European clinics.

Keywords: ischemic heart disease, cerebrovascular disease, myocardial and cerebral revascularization.

(Vestnik Rossiiskoi akademii meditsinskikh nauk – Annals of the Russian Academy of Medical Sciences. 2012. 10: 4–11).

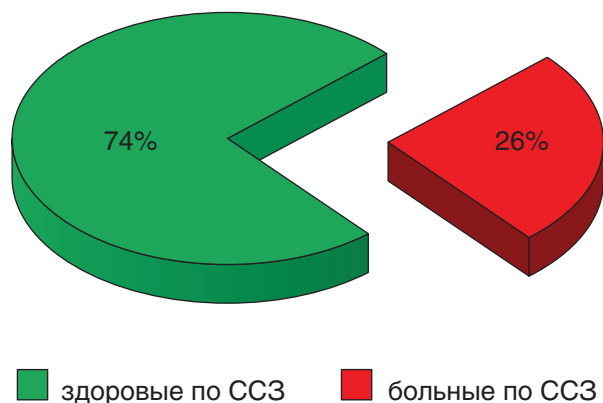


Рис. 1. Частота заболеваемости ишемической болезнью сердца и цереброваскулярной болезнью в Российской Федерации.
Примечание. ССЗ — сердечно-сосудистые заболевания.

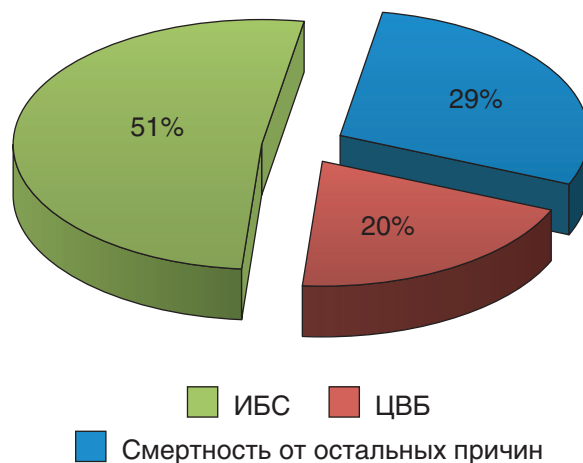


Рис. 2. Смертность больных от ишемической болезни сердца и цереброваскулярной болезни в Российской Федерации.
Примечание. ИБС — ишемическая болезнь сердца, ЦВБ — цереброваскулярная болезнь.

РФ, при этом каждый пятый пациент погибает от цереброваскулярной патологии. Необходимо также отметить, что у 40–45% пациентов основной причиной развития острых расстройств мозгового кровообращения является атеросклеротическое поражение брахиоцефальных артерий (рис. 2).

По данным В.И. Скворцовой (2007), общая сумма прямых расходов на инсульт (из расчета 450 тыс. новых случаев инсульта в год) в России составляет 57,15 млрд руб. в год [2]. Непрямые расходы на инсульт, оцениваемые по потере валового внутреннего продукта (ВВП) из-за преждевременной смертности, инвалидности и временной нетрудоспособности, составляют 304 млрд руб. в год. По данным Всемирной организации здравоохранения, за 10 лет потеря ВВП в РФ из-за преждевременных смертей от сосудистых причин, 96% которых приходится на ИБС и цереброваскулярную болезнь, может составить 8,2 трлн руб. Представленные данные убедительно свидетельствуют о необходимости профилактики развития инсультов у пациентов в нашей стране. Одним из методов снижения числа острых нарушений мозгового кровообращения является выполнение реконструктивных сосудистых операций у пациентов с атеросклеротическим поражением брахиоцефальных артерий (рис. 3).

- Стоимость лечения 1 больного с инсультом (стационарное лечение + реабилитация + вторичная профилактика) – **127 тыс. руб. в год**
- Общая сумма прямых расходов на инсульт (из расчета 450 тыс. новых случаев инсульта в год) – **57,15 млрд. руб. в год**
- Непрямые расходы на инсульт, оцениваемые по потере ВВП из-за преждевременной смертности, инвалидности и временной нетрудоспособности – **304 млрд руб. в год**
- По данным ВОЗ, за 2005-2015 гг. потеря ВВП в РФ из-за преждевременных смертей от сосудистых причин (ИБС и ЦВБ - 96%) может составить **8,2 трлн руб.**

Рис. 3. Экономические затраты на больных с инсультом и ишемической болезнью сердца.
Примечание. ВВП — валовой внутренний продукт, ВОЗ — Всемирная организация здравоохранения, ИБС — ишемическая болезнь сердца, ЦВБ — цереброваскулярная болезнь.

В то же время хирургическое лечение больных с атеросклеротическим поражением брахиоцефальных артерий и сопутствующей ИБС (как при этапной тактике хирургического лечения, так и при одномоментных вмешательствах) сопровождается достаточно высокой летальностью и развитием большого числа жизнеугрожающих осложнений. Так, по данным Американской национальной стационарной базы данных (United States Nationwide Inpatient Sample), которая объединяет более 1000 госпиталей США, с 1998 по 2007 г. в США этапно или одномоментно были прооперированы 22 762 пациента с ИБС и сопутствующим поражением брахиоцефальных артерий. Анализ непосредственных результатов хирургического лечения показал, что в обеих группах больных наблюдается достаточно высокий процент госпитальной летальности (4,5% при одномоментных вмешательствах и 4,2% при этапных операциях), а также высокая частота развития кардиальных и интраоперационных осложнений [3] (рис. 4).

Аналогичные данные приводят и другие авторы, при этом летальность при одномоментных операциях эндалтерэктомии из внутренней сонной артерии и аортокоронарного шунтирования колеблется от 2,6

Осложнения	Одномоментные операции (n = 16639)	Этапные операции (n = 6153)	p Value
Летальность	747 (4.5%)	257 (4.2%)	0.286
ОНМК	653 (3.9%)	218 (3.5%)	0.182
Смерть и ОНМК	1274 (7.7%)	439 (7.1%)	0.184
Кардиальные осложнения	1960 (11.8%)	899 (14.6%)	0.001
Раневая инфекция	584 (3.5%)	453 (7.4%)	0.001
Интраоперационные осложнения	922 (11.6%)	551 (9.0%)	0.001

Рис. 4. Результаты этапных и одномоментных операций эндалтерэктомии из внутренней сонной артерии и аортокоронарного шунтирования.
Примечание. ОНМК — острые нарушения мозгового кровообращения.

Авторы	Год	Число больных	Одномоментные операции ЭАЭ из ВСА в сочетании с АКШ		
			Летальность, %	ОНМК, %	ОИМ, %
Naylor	2002	8972	4.5	4.5	3.9
Plestis	1996	213	5.6	5.1	2.3
Byrne	2005	758	3.1	1.0	2.9
Kougiass	2003	277	3.6	2.8	0.7
Minami	1998	340	2.6	4.7	2.6
Kolh	2002	311	6.1	3.9	2.3
Evangelopoulos	1997	313	8.9	2.2	3.2
Hil	2001	669	4.9	8.5	-
Char	1999	154	3.9	3.9	-
Di Tommaso	2001	73	4.1	6.8	-
Brown	1996	226	6.6	11.1	-
Mishra	2002	358	1.4	0.3	-
Ziada	2002	112	7.2	9.0	12.6
US Inpatient Sample	2004	26200	5.4	3.9	-

Рис. 5. Результаты одномоментных операций эндартерэктомии из внутренней сонной артерии и аортокоронарного шунтирования.
Примечание. ЭАЭ — эндартерэктомия, ВСА — внутренняя сонная артерия, АКШ — аортокоронарное шунтирование, ОНМК — острые нарушения мозгового кровообращения, ОИМ — острый инфаркт миокарда.

6

до 8,9%, а частота развития острого инфаркта миокарда и острых нарушений мозгового кровообращения достигает 11–12% [4] (рис. 5).

Наиболее актуальны для хирургического лечения системного атеросклероза вопросы клинической и инструментальной диагностики сочетанных поражений, связанные с информативностью, диагностической ценностью, достоверностью и малоинвазивностью диагностических методов. Причем в отличие от локального атеросклеротического поражения одного из сосудистых бассейнов, залогом успеха в топической диагностике и разработке тактики хирургического лечения у больных ИБС с поражением брахиоцефальных артерий является использование практически всех современных методов исследования сердечно-сосудистой системы. Только так можно правильно подойти к выбору хирур-

гической тактики лечения пациентов данной группы и снизить частоту осложнений после хирургического лечения. На рис. 6 представлен алгоритм начального этапа диагностики больного с поражением брахиоцефальных артерий, который начинается с общеклинического обследования, консультации кардиолога, невролога, сосудистого хирурга. Сначала применяют неинвазивные методы диагностики (ЭКГ, Эхо-КГ, УЗИ сосудов). Затем в зависимости от полученных данных выполняют рентгеноконтрастные методы исследования. Основная задача всего комплекса диагностических исследований состоит в определении приоритетности поражения того или иного сосудистого бассейна и выработке тактики хирургического лечения.

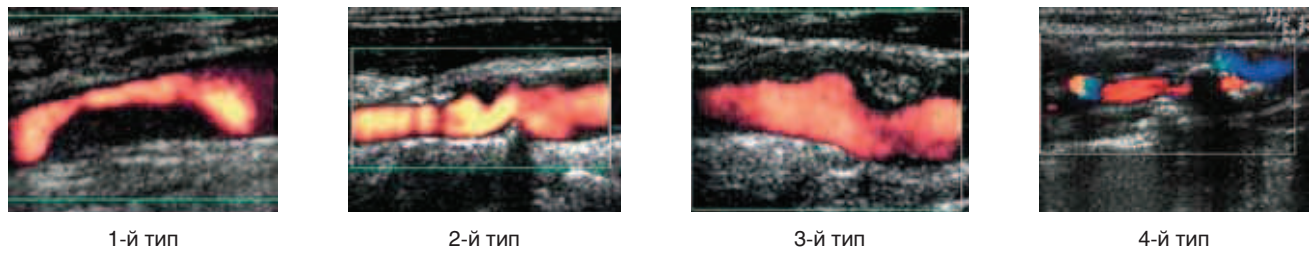
В настоящее время ультразвуковое дуплексное сканирование сосудов по праву занимает ведущее место в диагностике различных видов поражений артериальной и венозной системы и по своим возможностям превосходит ангиографическое исследование. Метод позволяет четко определить основные анатомические параметры брахиоцефальных сосудов; рассчитать основные параметры внутрисосудистой гемодинамики, в т.ч. и в интракраниальных отделах; определить локализацию и структуру атеросклеротических бляшек; оценить непосредственные и отдаленные результаты хирургического лечения (рис. 7).

Современные возможности лучевой диагностики при поражении различных артериальных бассейнов позволяют четко определить основные анатомические взаимоотношения между сосудами и окружающими органами и тканями, изучить локализацию и распространенность атеросклеротического поражения в различных сосудистых бассейнах, определить возможности выполнения тех или иных хирургических вмешательств, оценить непосредственные и отдаленные результаты хирургического лечения. Построение 3D-срезов при КТ-ангиографии брахиоцефальных артерий дает возможность при малой инвазивности получить практически тот же объем информации, что и при ангиографическом исследовании: степень поражения сосуда, локализацию атеросклеротической бляшки и т.д. (рис. 8).

Мультиспиральная компьютерная томография коронарных сосудов является неинвазивной методикой

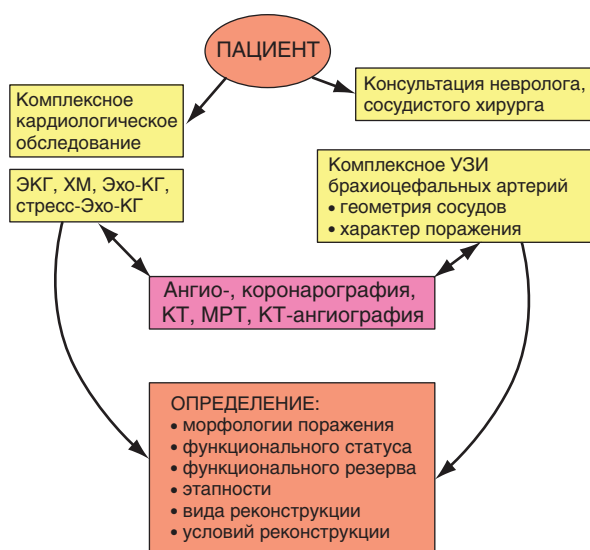

Рис. 6. Алгоритм диагностического обследования.
Примечание. ЭКГ — электрокардиография, ХМ — холтеровское мониторирование, Эхо-КГ — эхокардиография, УЗИ — ультразвуковое исследование, КТ — компьютерная томография, МРТ — магнитно-резонансная томография.



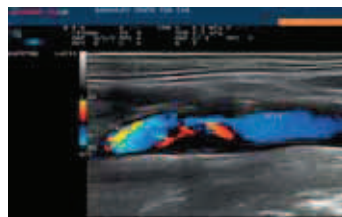
1-й тип

2-й тип

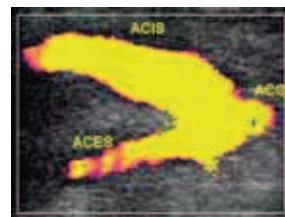
3-й тип

4-й тип

Характер стеноза и тип бляшки (УЗСА, ДС)

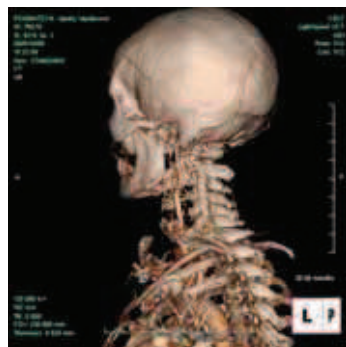

Стеноз левой внутренней сонной артерии

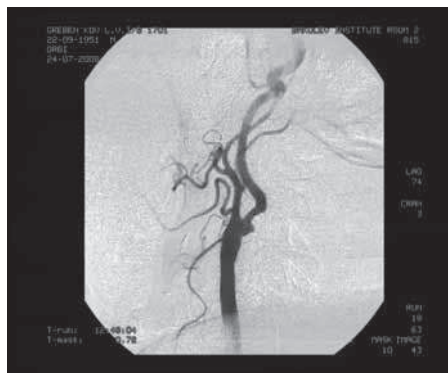

После операции: левые общая, внутренняя и наружная сонная артерии проходимы

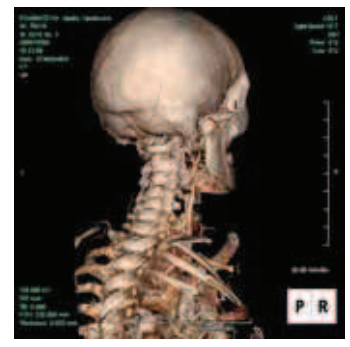Рис. 7. Современные возможности ультразвуковой диагностики поражений брахиоцефальных артерий.
Примечание. УЗСА — ультразвуковой спектральный анализ, ДС — дуплексное сканирование.



КТ-АГ



АГ



КТ-АГ

Рис. 8. Современные методы лучевой диагностики поражения брахиоцефальных артерий.
Примечание. КТ — компьютерная томография, АГ — ангиография.

оценки состояния коронарных артерий, позволяющей установить их патологические изменения и уточнить показания для выбора метода профилактики или лечения ИБС. Преимущества метода — неинвазивность, быстрота исследования, высокая информативность (точность достигает 95–98%) с возможностью построения трехмерных реконструкций и виртуальных проекций, а также то, что метод применим в амбулаторных условиях. Мультиспиральную компьютерную томографию коронарных сосудов в настоящее время широко используют в качестве метода скрининга у пациентов с ИБС в сочетании с атеросклеротическим поражением других артериальных бассейнов (рис. 9).

В современных условиях основным направлением при определении показаний к операциям реваскуляризации головного мозга или миокарда является тщательное изучение функциональных особенностей органа и его резервных возможностей. Современные лучевые и радионуклидные диагностические методики позволяют

оценить функцию и метаболизм как головного мозга, так и миокарда практически на клеточном уровне.

К примеру, диагностическая КТ-перфузия головного мозга дает информацию о скорости регионарного кровотока, величине объема кровотока, транзитном времени и времени достижения максимального сигнала. Патологические значения параметров отражают низкую перфузию головного мозга (инфаркт мозга или пенумбра при инсульте), однако могут встречаться и при асимптомных стенозах внутренней сонной артерии. КТ-перфузия позволяет дифференцировать необратимое повреждение паренхимы от обратимого нарушения, т.е. выявить т.н. область риска ишемии головного мозга. Подобная оценка функциональных резервов головного мозга в комплексе с анатомическими изменениями в брахиоцефальных артериях дает возможность более точно определить дальнейшую хирургическую тактику (рис. 10).

Использование скинтиграфии миокарда в покое и при нагрузке, а также метода позитронно-эмиссионной томо-

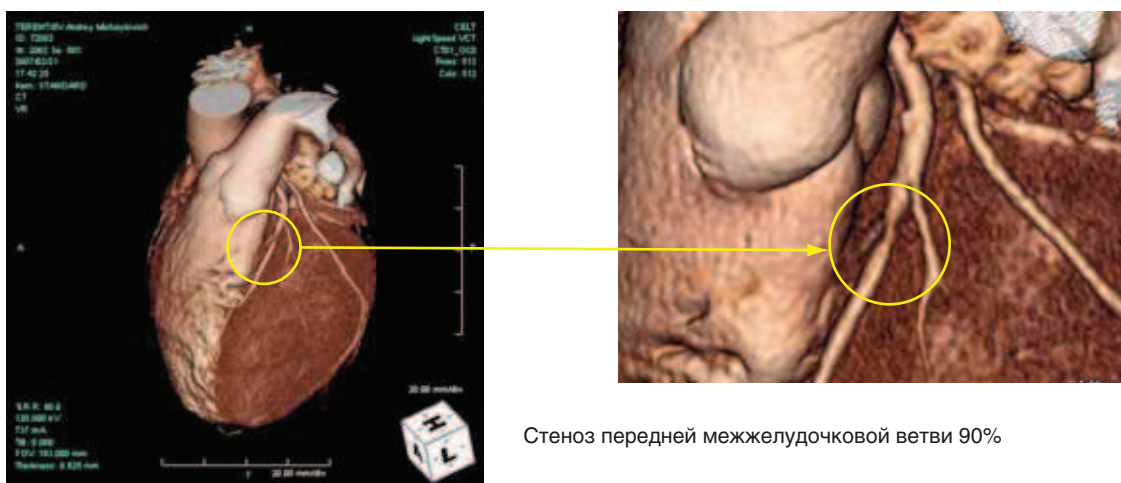


Рис. 9. Мультиспиральная компьютерная томография в диагностике поражения коронарных артерий.

8

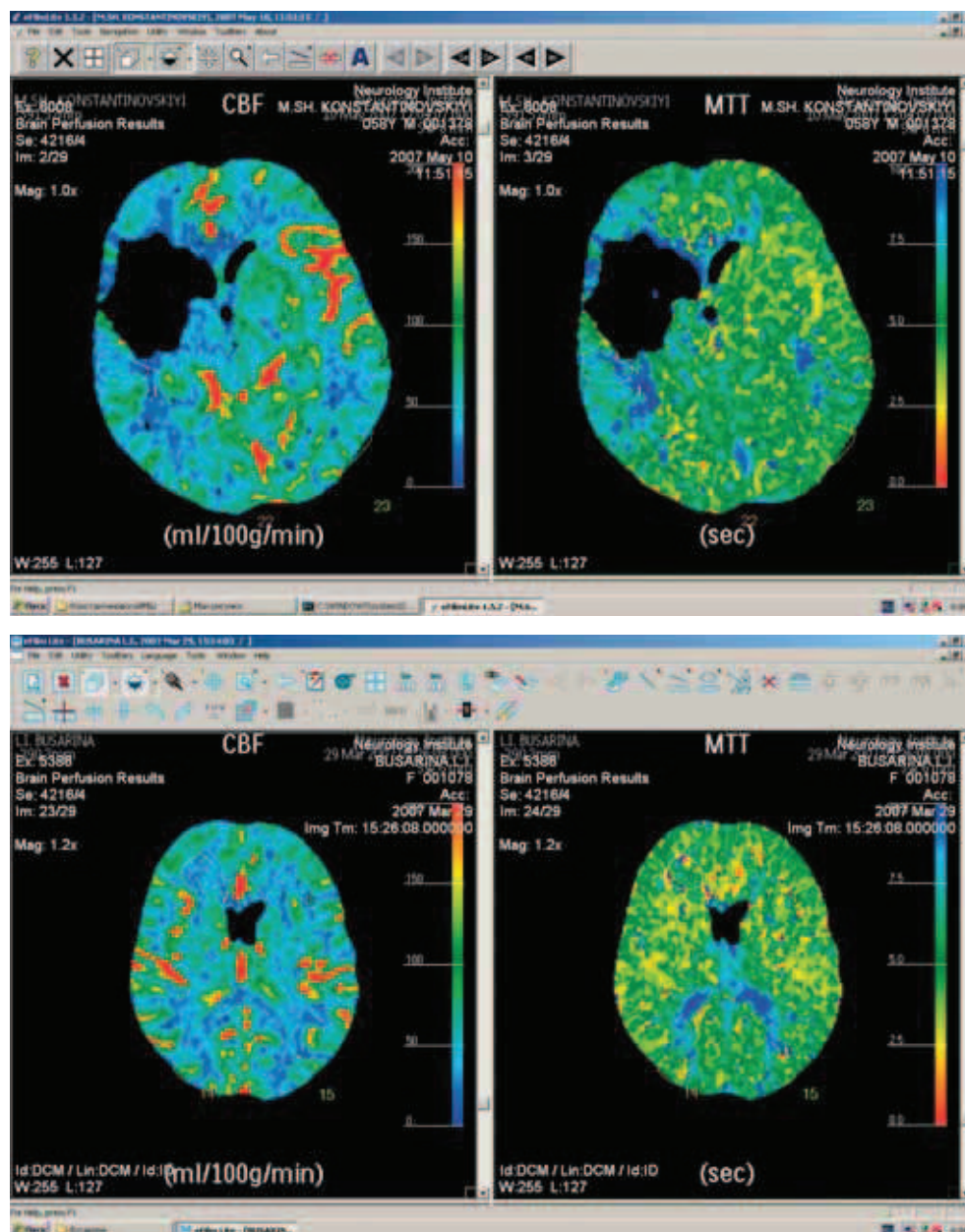


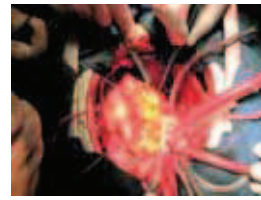
Рис. 10. КТ-перфузия головного мозга для оценки факторов риска перед операцией на сонных артериях.

графии дает возможность оценить степень ишемического повреждения и уровень метаболизма миокарда.

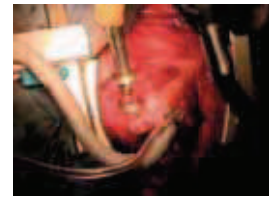Современные методы реваскуляризации миокарда и головного мозга (аортокоронарное шунтирование в условиях искусственного кровообращения и на работающем сердце, трансмиокардиальная лазерная реваскуляризация миокарда, эндартерэктомия из сонных артерий, эндоваскулярное стентирование коронарных и сонных артерий) позволяют безопасно и эффективно ликвидировать ишемию миокарда и головного мозга у больных ИБС, значительно снизить вероятность развития острого инфаркта миокарда и инсульта в данной группе пациентов и обеспечить длительную работоспособность оперированных [5] (рис. 11).

В последнее время все более широкое распространение получает метод гибридной хирургии при хирургическом лечении брахиоцефальных артерий у больных ИБС. Гибридные технологии — рациональное сочетание двух подходов для одномоментной коррекции критических нарушений кровообращения в одном или нескольких сосудистых бассейнах с использованием традиционных (открытых) хирургических и рентген-хирургических (эндоваскулярных) технологий [6]. Так, у больных ИБС с поражением брахиоцефальных артерий возможно одномоментно выполнить реконструктивную сосудистую операцию на брахиоцефальных артериях + стентирование коронарных артерий для реваскуляризации миокарда. В результате удается восстановить кровоток в различных артериальных бассейнах из меньшего числа хирургических доступов, тем самым уменьшая хирургическую травматизацию больного (рис. 12).

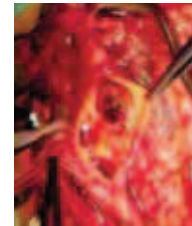В НЦ ССХ им. А.Н. Бакулева был разработан диагностический алгоритм для хирургического лечения больных ИБС с поражением брахиоцефальных артерий. На 1-м этапе определяли анатомические и функциональные показания к оперативному лечению. На 2-м




АКШ с ИК



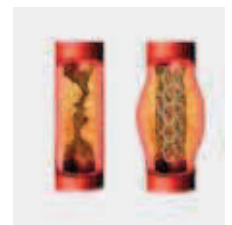ТМЛР



ЭАЭ из ВСА



АКШ без ИК



Стентирование

Рис. 11. Современные методы реваскуляризации миокарда и головного мозга.

Примечание. АКШ — аортокоронарное шунтирование, ИК — искусственное кровообращение, ЭАЭ — эндартерэктомия, ВСА — внутренняя сонная артерия, ТМЛР — трансмиокардиальная лазерная реваскуляризация.

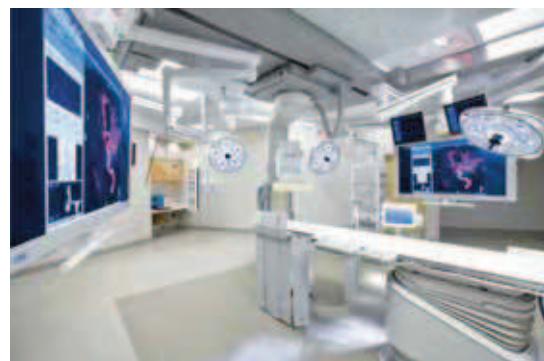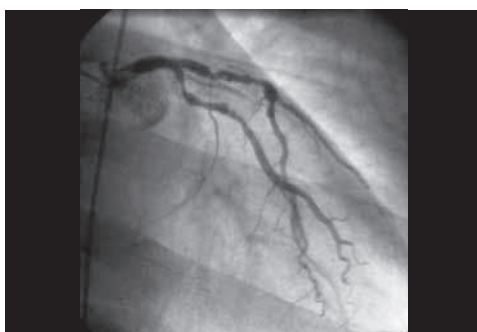
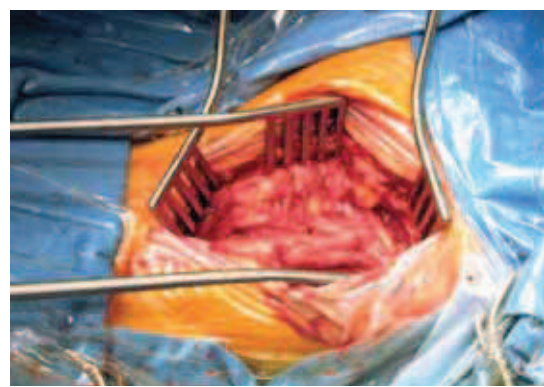
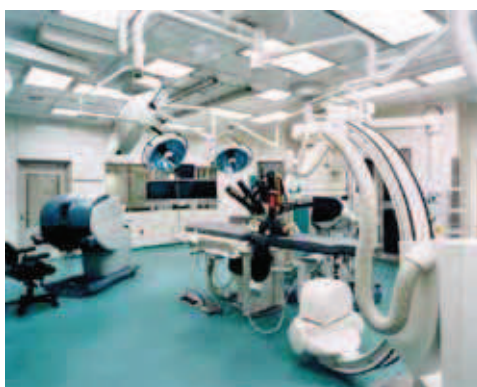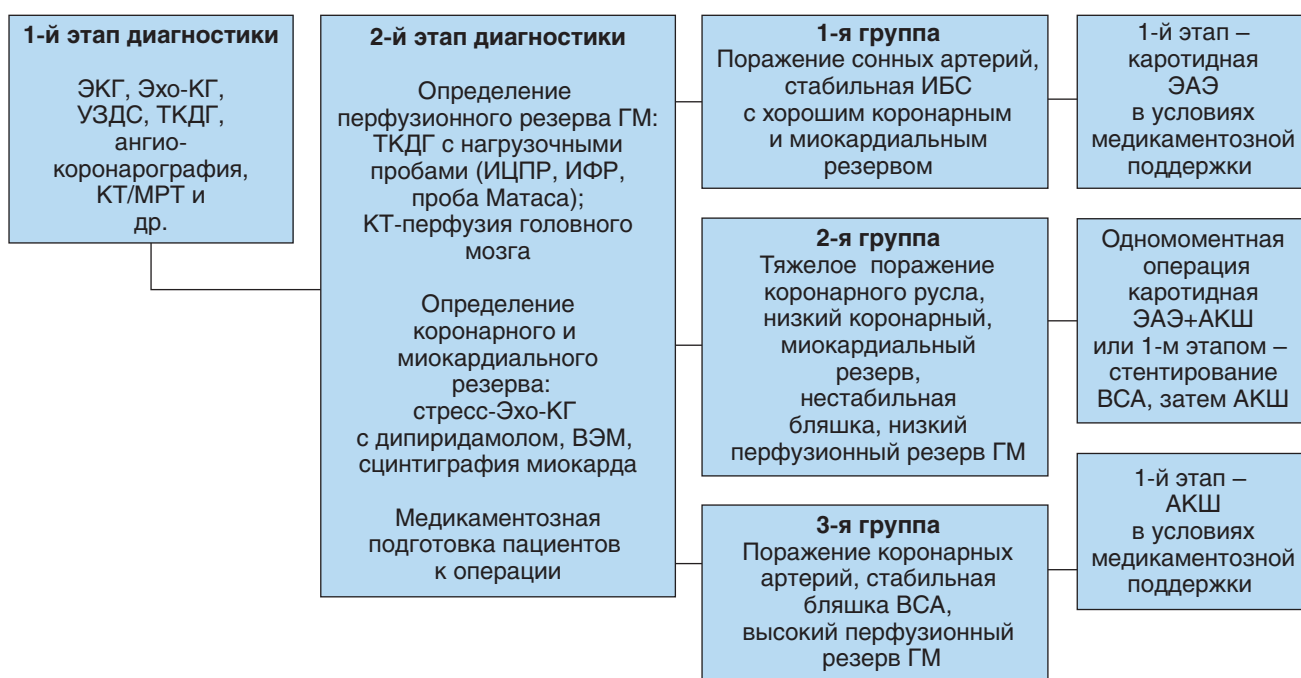


Рис 12. Гибридная хирургия у пациентов с ишемической болезнью сердца с поражением сонных артерий.



10 **Рис 13.** Алгоритм тактики хирургического лечения больных ишемической болезнью сердца с поражением брахиоцефальных артерий. *Примечание.* ЭКГ — электрокардиография, УЗДС — ультразвуковое дуплексное сканирование, ТКДГ — транскраниальная доплерография, Эхо-КГ — эхокардиограмма, КТ — компьютерная томография, МРТ — магнитно-резонансная томография, ГМ — головной мозг, ИЦПР — индекс церебрального перфузионного резерва, ИФР — индекс фотореактивности, ВЭМ — велэргометрия, ИБС — ишемическая болезнь сердца, ВСА — внутренняя сонная артерия, ЭАЭ — эндартерэктомия, АКШ — аортокоронарное шунтирование.

этапе исследовали перфузионный резерв головного мозга и миокардиальный резерв и только затем на основании проведенной стратификации риска мозговых и сердечных осложнений у больных с сочетанным поражением брахиоцефальных и коронарных артерий определяли дифференцированный подход к тактике хирургического лечения (рис. 13).

На основании представленного алгоритма в 2007–2010 гг. в НЦ ССХ им. А.Н. Бакулева РАМН было прооперировано 504 пациента. Почти 43% больных на 1-м этапе выполнили каротидную эндартерэктомию, 39% — рева-

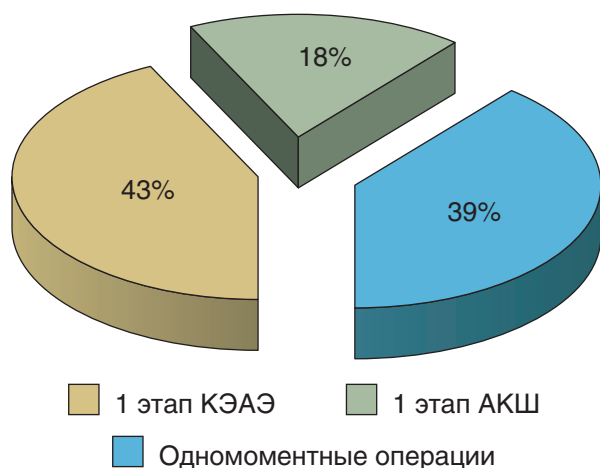


Рис. 14. Результаты 504 операций у больных ишемической болезнью сердца с поражением брахиоцефальных артерий(НЦ ССХ им. А.Н. Бакулева, 2007-2010 гг.).

Примечание. КЭАЭ — каротидная эндартерэктомия, АКШ — аортокоронарное шунтирование.

скуляризацию миокарда и 18% — одномоментное вмешательство (аортокоронарное шунтирование + каротидная эндартерэктомия) (рис. 14).

Полученные результаты хирургического лечения сопоставимы с таковыми ведущих мировых клиник, однако необходимо отметить, что в группе наших пациентов, которым выполнялась одномоментная реконструкция, осложнений было больше, что связано с исходно большей степенью тяжести состояния пациентов и большей травматичностью операции. Именно поэтому необходим тщательный отбор больных на одномоментные виды коррекции. Такие операции должны выполняться по строгим показаниям, когда проведение этапных операций невозможно (критическое поражение сосудов либо недостаточность функции соответствующего органа). Следует избегать выполнения одномоментных операций по экстренным либо срочным показаниям, у пациентов с нестабильной гемодинамикой, выраженной левожелудочковой недостаточностью. Крайне неблагоприятным фактором является наличие сложных нарушений ритма, а также выраженная дисфункция левого желудочка (рис. 15).

В заключении необходимо сказать, что число пациентов с поражением брахиоцефальных артерий и ИБС неуклонно растет. Риск возникновения необходимости в хирургическом лечении в данной группе больных остается высоким. Основным направлением в улучшении результатов лечения у больных ИБС с поражением брахиоцефальных артерий считают использование в клинической практике высокотехнологичных методов диагностики и хирургического лечения. В то же время, несмотря на достигнутые результаты в хирургическом лечении больных с поражением брахиоцефальных артерий и сопутствующей ИБС, в мире пока не достигнут консенсус относительно тактики лечения данной группы

пациентов. В последних рекомендациях по диагностике и выбору способа хирургического лечения больных с поражением брахиоцефальных артерий, принятых в 2011 г., большинством международных сообществ было отмечено, что каротидная эндартерэктомия или каротидное стентирование показаны перед или одновременно с коронарным шунтированием у симптомных пациентов со стенозом сонной артерии $\geq 80\%$ (уровень доказательности C). Однако до тех пор, пока не будут доступны данные рандомизированных клинических исследований, хирургический подход к пациентам с сочетанным серьезным поражением коронарного и каротидного русла будет индивидуальным, основывающимся на специфическом уровне риска каждого пациента и опыте учреждения.

	Одномоментные (n=196)	Этапные (n=308)
Периоперационный инфаркт миокарда	4,1%	1,9%
Периоперационные острые расстройства мозгового кровообращения	2,9%	1,9%
Постгипоксическая энцефалопатия	8,4%	5,1%
Летальность	4,1%	2,3%

Рис. 15. Результаты хирургического лечения.

REFERENCES

1. Bokeriya L.A., Gudkova R.G. Serdechno-sosudistaya khirurgiya. Bolezni i vrozhdennye anomalii sistemy krovoobrashcheniya. M.: NTsSSKh im. A.N. Bakuleva RAMN. 2010. 192 s.
2. Skvortsova V.I., Krylov V.V., Gusev E.I. Snizhenie smernosti i invalidnosti ot sosudistyx zabolevanii mozga v Rossiiskoi Federatsii. *Nevrologicheskii vestnik*. 2007; 1: 128–133.
3. Gopaldas R.R., Chu D., Dao T.K., Huh J., LeMaire S.A., Lin P., Coselli J.S., Bakaeen F.G. Staged versus synchronous carotid endarterectomy and coronary artery bypass grafting: Analysis of 10-year nationwide outcomes. *Ann. Thorac. Surg.* 2011; 91: 1323–1329.
4. Chan A.W. Current perspectives on carotid revascularization among patients who need cardiac surgery. *J. Invasive Cardiol.* 2010; 22 (8): 386–390.
5. Kyomars Abbasi, Fadaei Araghi, Zafarghandi M., Abbasali Karimi, Hossein Ahmadi, Mehrab Marzban, Movahedi N., Seyed Hesameddin Abbasi, Moshtaghi N. Concomitant carotid endarterectomy and coronary artery bypass grafting versus staged carotid stenting followed by coronary artery bypass grafting. *J. Cardiovasc. Surg. (Torino)*. 2008; 49: 285–288.
6. Naylor A.R. Managing patients with symptomatic coronary and carotid artery disease. *Perspect Vasc. Surg. Endovasc. Ther.* 2010; 22: 70–76.

КОНТАКТНАЯ ИНФОРМАЦИЯ

Бокерия Лео Антонович, доктор медицинских наук, академик РАН и РАМН, директор ФГБУ «Научный центр сердечно-сосудистой хирургии им. А.Н. Бакулева» РАМН

Адрес: 121552, Москва, Рублевское ш., д. 135

Тел.: (495) 414-75-71

E-mail: leoan@heart-house.ru

Пирихалаишвили Зураб Константинович, доктор медицинских наук, профессор, руководитель отделения хирургического лечения нарушений мозгового кровообращения ФГБУ «Научный центр сердечно-сосудистой хирургии им. А.Н. Бакулева» РАМН

Адрес: 119049, Москва, Ленинский пр-т, д. 8

Тел.: (916) 160-50-69

E-mail: Badsean@mail.ru

Сигаев Игорь Юрьевич, доктор медицинских наук, профессор, руководитель отделения хирургии сочетанных поражений коронарных и магистральных артерий ФГБУ «Научный центр сердечно-сосудистой хирургии им. А.Н. Бакулева» РАМН

Адрес: 119049, Москва, Ленинский пр-т, д. 8

Тел.: (499) 236-82-65

E-mail: sigaeviu@mail.ru

Дарвиш Нидал Ахметович, кандидат медицинских наук, старший научный сотрудник отделения хирургического лечения нарушений мозгового кровообращения ФГБУ «Научный центр сердечно-сосудистой хирургии им. А.Н. Бакулева» РАМН

Адрес: 119049, Москва, Ленинский пр-т, д. 8

Тел.: (499) 236-98-65

E-mail: Badsean@mail.ru

Сергуладзе Тинатин Нодариевна, кандидат медицинских наук, врач функциональной диагностики рентгенодиагностического отделения ФГБУ «Научный центр сердечно-сосудистой хирургии им. А.Н. Бакулева» РАМН

Адрес: 119049, Москва, Ленинский пр-т, д. 8

Тел.: (499) 236-98-65

E-mail: serguladze74@mail.ru