

А.А. Скрипников, Т.И. Долганова, А.М. Аранович

Российский научный центр «Восстановительная травматология и ортопедия» им. акад. Г.А. Илизарова,
Курган, Российская Федерация

Особенности функционального состояния церебральных структур у подростков с ахондроплазией

С целью выявления особенностей функционального состояния церебральных структур у подростков с ахондроплазией проведено комплексное нейрофизиологическое (рео-, электроэнцефалография) обследование 12 подростков в возрасте от 12 до 18 лет. Обнаружен ряд отклонений от нормы: сниженное кровенаполнение сосудов головного мозга в бассейне *a. carotis interna* и *a. vertebralis*, реоэнцефалографические признаки внутричерепной гипертензии легкой степени. Ритмика головного мозга характеризовалась умеренным/значительным увеличением амплитуды, представленности патологических видов (δ -, θ -) ритмики и снижением физиологических (α -, β -). Кроме того, отмечены особенности реагирования реоэнцефалографических показателей при функциональных пробах (гиперкапния, гипероксия). Ритмика мозга в условиях проведения проб отличалась от нормативов более слабым реагированием на нагрузку, преимущественно в α - и β -диапазонах.

Ключевые слова: реоэнцефалография, электроэнцефалография, ахондроплазия.

30

Введение

Известно, что у больных ахондроплазией наблюдаются динамические изменения церебральной морфометрии, характеризующиеся ростральным смещением стволовых структур с постепенной компрессией лобных долей [1]. При этом наблюдаемая в 60% случаев макроцефалия практически всегда сопровождается гидроцефалией [2]. У пациентов с данной патологией имеет место укорочение основания черепа, уменьшение затылочного отверстия, сужение позвоночного канала на уровне верхних шейных позвонков, которое нередко сочетается с внутричерепной гипертензией и дыхательной недостаточностью центрального генеза [3–5]. Краниоцервикальное сужение сопровождается цервикомедулярной компрессией [6]. Все это служит причиной развития неврологических нарушений различной степени выраженности, для адекватной коррекции которых необходимо владеть инфор-

мацией о характере и степени интенсивности изменений функционального статуса церебральных структур.

Цель исследования: установить особенности функционального состояния церебральных структур у подростков с ахондроплазией.

Пациенты и методы

Участники исследования

Комплексное нейрофизиологическое обследование было проведено у 12 подростков с ахондроплазией в возрасте от 12 до 18 лет (средний возраст $15,8 \pm 0,6$ лет).

Методы исследования

Анализ функциональных изменений в системе мозговой гемодинамики выполняли при помощи метода реоэнцефалографии (РЭГ) с использованием аппарата «МБН-реокартограф» (НМФ «МБН», Россия).

A.A. Skripnikov, T.I. Dolganova, A.M. Aranovich

Russian Ilizarov Scientific Center «Restorative Traumatology and Orthopaedics, Kurgan, Russian Federation

Peculiarities of cerebral structures functioning in adolescents with achondroplasia

Complex neurophysiological examination (rheoencephalography, electroencephalography) was carried out in 12 adolescents 12 to 18 years old in order to reveal the peculiarities of cerebral structures functioning in adolescents with achondroplasia. Some deviations from the normal values were found out: reduced blood filling of the brain vessels in the pools of *a. carotis interna* and *a. vertebralis*, rheoencephalographic signs of intracranial hypertension of mild degree and brain cycling characterized by moderate and significant amplitude increase, presence of pathological types (δ -, θ -) of the rhythmicity and the reduction of the physiological ones (α -, β -). At the same time the peculiarities of rheoencephalographic indices were observed while functional testings (hypercapnia, hyperoxia). Brain cycling differed from normal values by weaker response to the weight-bearing, mainly in α - and β -ranges.

Key words: rheoencephalography, electroencephalography, achondroplasia.

Исследование проводили по стандартной схеме [7]. Оценивали комплекс количественных характеристик, зарегистрированных по фронто-мастоидальным, окципито-мастоидальным отведениям слева и справа с оценкой церебральной гемодинамики в бассейне *a. carotis interna*, *a. vertebralis*, соответственно. Принимали во внимание следующие показатели: реографический показатель (РП), отражающий степень кровенаполнения артериального русла; максимальную скорость периода быстрого (V_b , Ом/с) и среднюю скорость периода медленного (V_m , Ом/с) наполнения — основные показатели, используемые для оценки тонуса на уровне артерий распределения и артерий сопротивления, соответственно; межамплитудный показатель инцизуры (M_{ki} , %) и систолической волны (M_{kc} , %), характеризующие эластичность крупных и мелких артерий, соответственно; межамплитудный показатель диастолической волны (M_{kd} , %), косвенно характеризующий венозный отток.

Функциональное состояние церебральных структур оценивали посредством электроэнцефалографии (ЭЭГ) с использованием цифрового 16-канального аппаратно-программного комплекса «Pegasus» (EMS, Австрия). Количественный анализ фоновых ЭЭГ-записей проводили с расчетом абсолютной (АМ, мкВ²) и относительной (ОМ, %) мощности — параметров, характеризующих амплитуду колебаний и активность определенного частотного диапазона в структуре всех видов ритмики, соответственно.

Для оценки степени реагирования на функциональные нагрузки — проба с задержкой дыхания на выдохе (гиперкапния), проба с гипервентиляцией (гипероксия) — осуществляли синхронную запись РЭГ и ЭЭГ на аппарате «Реан-Поли» (Медиком МТД, Россия). Регистрация РЭГ велась по вышеуказанной схеме с анализом РП, показателя «модуль упругости» (МУ, %), характеризующего эластичностонические свойства артерий распределения; дикротического индекса (ДКИ, %), отражающего тонус прекапиллярных сосудов (артериол), и диастолического индекса (ДСИ, %), характеризующего состояние посткапиллярных сосудов (венул). ЭЭГ регистрировали по 4 отведениям: F3—T5, F4—T6, C3—O1, C4—O2 с анализом АМ и ОМ.

Определение степени тяжести нарушений рассматриваемых электрофизиологических параметров проводилось на тех же диагностических установках, с использованием критериев нормы, полученных при обследовании 10 с неврологической точки зрения здоровых лиц, сопоставимых по возрасту и полу с исследуемой выборкой больных (контрольная группа).

Статистическая обработка данных

Для оценки достоверности различий показателей сопоставляемых выборок использовался пакет методов статистики «AtteStat» с привлечением непараметрических W- и T-критериев Вилкоксона. Данные представлены

в виде средней величины (M) и ее ошибки (m). Различия считали статистически значимыми при $p < 0,05$.

Результаты и обсуждение

Было установлено, что значения РП в бассейне *a. carotis interna* (отведения FMс, FMd) были достоверно ($p < 0,05$) снижены (на 8–20%), что соответствует легкой и умеренной степени снижения (табл.). У всех пациентов отмечена межполушарная асимметрия кровенаполнения в данном сосудистом бассейне умеренной степени выраженности (20–50%). Кровенаполнение в бассейне *a. vertebralis* (отведения OMс, OMd) было значительно снижено ($p < 0,05$) (в среднем на 20–30%), с умеренной степенью выраженности межполушарной асимметрии (20–50%). Коэффициент переднезаднего соотношения амплитуд систолической волны в отведениях FM и MO был увеличен до 1,7 отн.ед., что свидетельствует о дефиците кровотока в бассейне *a. vertebralis*.

При оценке показателя V_b (максимальная скорость периода быстрого наполнения), характеризующего упруго-эластические свойства магистральных артерий в бассейне *a. carotis interna* и *a. vertebralis*, отклонений от нормативных значений отмечено не было, но степень асимметричности тонуса составила от 15 до 20% (умеренная выраженность).

Обнаружено снижение (на 5–10%) показателя V_m (средняя скорость периода медленного наполнения) в бассейне *a. carotis interna*, что является признаком незначительно повышенного тонуса прекапиллярных сосудов (артериол). В бассейне *a. vertebralis* зафиксировано повышение на 5–10% показателя V_m , что свидетельствует о тенденции к снижению тонуса прекапиллярных сосудов.

При анализе расчетного показателя M_{kd} только у 3 пациентов (25%) в состоянии функционального покоя были зарегистрированы признаки затруднения венозного оттока. При проведении функциональных проб (наклоны головы, повороты головы) у всех обследуемых отмечено умеренное вертеброгенное влияние на артериальную и венозную компоненту реограммы в бассейне *a. carotis interna* и *a. vertebralis* с признаками нарастания затруднения венозного оттока.

Анализ расчетного показателя внутричерепного давления (ВЧД) в 5 из 12 случаев (41,6%) продемонстрировал повышение значений с градацией «легкая степень внутричерепной гипертензии» (200,0–250,0 усл.ед., в среднем 219±11 усл.ед.) при верхней границе нормы 199,0 усл.ед.

При оценке данных ЭЭГ было показано, что усредненные амплитудные показатели медленноволновой активности (δ -активности) составили в среднем 92,9±11,0 мкВ² при норме 78,2±6,9 мкВ². В частности, по 7 (из 10) отведениям АМ была выше (в 2 отведениях достоверно; $p < 0,05$) контрольных величин в среднем

Таблица. Значения реоэнцефалографических показателей у подростков с ахондроплазией

Показатель	A. carotis			A. vertebralis		
	Левая	Правая	Норма	Левая	Правая	Норма
Реографический показатель	0,38±0,06*	0,34±0,04*	0,41–0,49	0,22±0,04*	0,21±0,03*	0,29–0,39
V_b , Ом/с	2,08±0,31	1,84±0,21	1,65–2,17	1,38±0,25	1,23±0,21	1,04–1,34
V_m , Ом/с	1,18±0,20	1,04±0,14	1,12–1,37	0,81±0,16	0,75±0,13	0,58–0,75
Mkd, %	56,87±3,34	50,13±3,29	45,00–64,00	67,61±6,36	60,56±5,26	45,00–64,00

Примечание. * Значения достоверно ($p < 0,05$) отличаются от нормативных величин. Значения представлены в виде $M \pm m$, где M — средняя величина, m — ошибка средней.

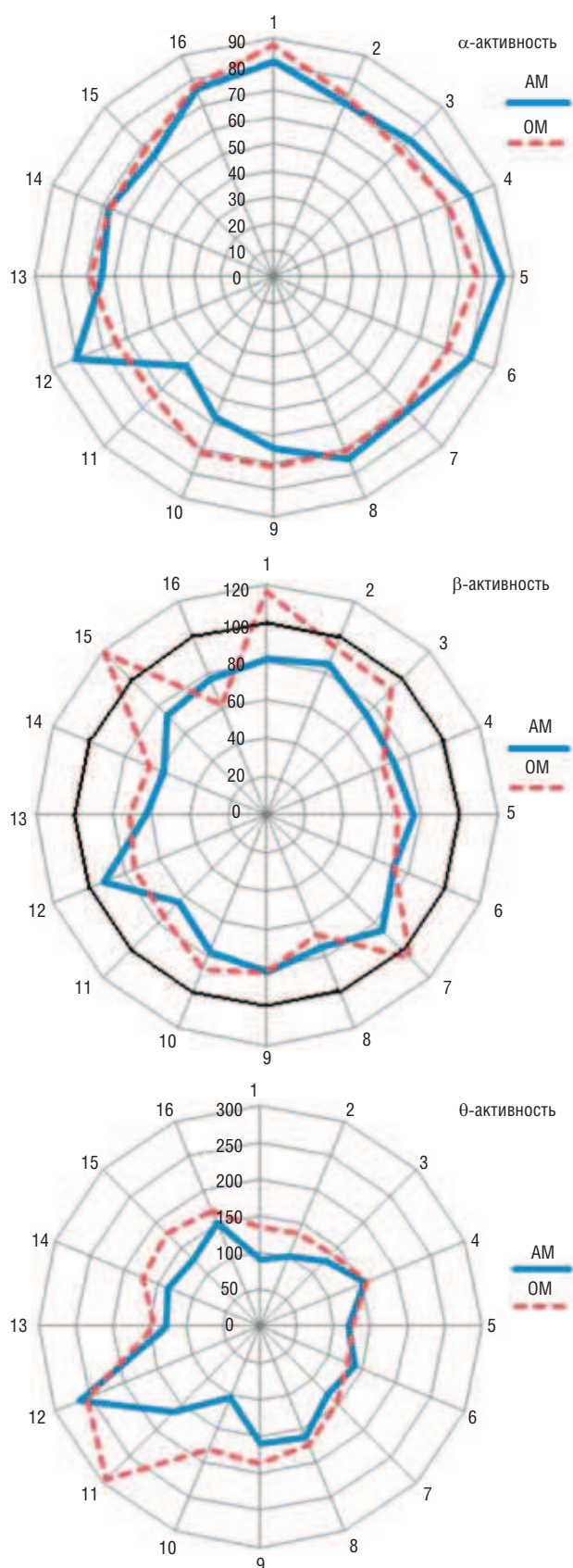


Рис. Интегральная оценка профилем методом биоэлектрической активности головного мозга подростков с ахондроплазией. **Примечание.** 100% — нормативные значения, полученные при обследовании контрольной группы. АМ — абсолютная мощность, ОМ — относительная мощность.

на $28,6 \pm 9,2\%$ и была максимально выражена по затылочным отведениям (превышение нормы до $75,8\%$). В оставшихся 3 отведениях значения не превышали нормативного уровня. Межполушарная асимметрия по АМ составила в среднем $7,0\%$. Необходимо отметить, что количественные характеристики δ -активности не оценивали по лобным, лобно-полюсным и передневисочным отведениям, поскольку не было уверенности в полном исключении окулографических артефактов. ОМ δ -активности составила $26,5 \pm 1,0\%$ при норме $17,5 \pm 1,8$, т.е. по всем проанализированным отведениям была повышена (в 5 отведениях достоверно; $p < 0,05$) в среднем на $64,5 \pm 15,7\%$ (максимум зафиксирован в затылочных отведениях — превышение нормы больше чем в 2 раза). Коэффициент межполушарной асимметрии составил в среднем $5,9\%$.

Амплитудные показатели θ -активности (рис.), зарегистрированные по всем 16 отведениям, составили в среднем $82,0 \pm 8,9$ мкВ² при норме $57,5 \pm 3,8$ мкВ². АМ данного частотного диапазона в 15 отведениях превышала (в 5 отведениях $p < 0,05$) норму в среднем на $44,6 \pm 10,0\%$. Максимальная выраженность θ -активности зафиксирована в правом затылочном отведении: превышение нормы более чем в 2 раза. Коэффициент межполушарной асимметрии зарегистрирован на уровне $10,9\%$. Представленность медленных волн данного частотного диапазона составила $24,2 \pm 0,7\%$ при норме $15,2 \pm 1,0\%$. Таким образом, превышение нормативов по всем отведениям ($p < 0,05$) составило в среднем $69,7 \pm 11,4\%$, достигая максимума в затылочных отведениях (выше нормы почти в 3 раза). Межполушарной асимметрии по данной характеристике отмечено не было.

АМ физиологической ритмики α -диапазона была снижена во всех отведениях в среднем на $28,9 \pm 2,5\%$. Абсолютные значения зарегистрированы на уровне $169,0 \pm 33,8$ мкВ² при нормативном уровне $258,6 \pm 59,9$ мкВ². Снижение показателя достигало $53,2\%$ (левое затылочное отведение). Межполушарная асимметрия по данному показателю составила $8,6\%$. Индекс α -ритма зафиксирован в среднем $35,3 \pm 2,6\%$ при норме $50,2 \pm 4,1\%$. Таким образом, ОМ ритмики данного частотного диапазона была снижена (13 отведений; $p < 0,05$) во всех отведениях в среднем на $28,8 \pm 1,4\%$, причем равномерно в обоих полушариях. Наиболее значительно α -ритмика страдала в затылочных отведениях: снижение на $36,7\%$ (O1) и $36,0\%$ (O2).

В отношении активности β -диапазона было выявлено снижение амплитудных характеристик во всех отведениях в среднем на $24,2 \pm 2,4\%$ (2 отведения; $p < 0,05$). Так, АМ зарегистрирована на уровне $24,0 \pm 2,2$ мкВ² при нормативных значениях $31,5 \pm 2,7$ мкВ². Снижение было одинаково выражено в обоих полушариях и достигало максимальных значений по средневисочным отведениям: $37,4\%$ (Т3) и $41,9\%$ (Т4). Значения ОМ в такой же степени отличались от нормы: по 13 отведениям значения были снижены в среднем на $24,7 \pm 2,9\%$ (7 отведений; $p < 0,05$). Абсолютные значения были зафиксированы на уровне $7,6 \pm 0,4\%$ при норме $9,4 \pm 0,4\%$. Максимальное снижение ОМ отмечено по правому задневисочному отведению — на $38,2\%$. Средний уровень межполушарной асимметрии зарегистрирован на уровне $17,9\%$.

Данные особенности ритмической активности головного мозга больных ахондроплазией соответствуют визуально выявляемой общемозговой ЭЭГ-симptomатике, связанной, по-видимому, с имеющими место у данных больных явлениями гидроцефалии и внутричерепной гипертензии.

При анализе РЭГ-данных, полученных при проведении функциональных нагрузочных проб, динамика изменений показателя РП в бассейне *a. carotis interna* и *a. vertebralis* у больных ахондроплазией имела односторонний с нормой характер и выражалась в снижении пульсового кровенаполнения. В частности, по отведению FM слева РП снизился на 16,1% ($0,47 \pm 0,1$ при исходном уровне $0,56 \pm 0,1$), а справа — на 17,9% ($0,46 \pm 0,1$ и $0,56 \pm 0,1$, соответственно). По отведениям OM данный показатель снизился, соответственно, на 26,3% (РП = $0,28 \pm 0,0$ при исходном уровне $0,38 \pm 0,1$) и на 21,1% ($0,30 \pm 0,1$ и $0,38 \pm 0,1$). У здоровых лиц в отведениях FM показатель стал ниже в среднем на 24,5% ($p < 0,05$), а в отведениях OM — на 19,1% ($p < 0,05$). Тонус артерий распределения, оцениваемый по показателю МУ, при проведении данной пробы существенно не изменился, аналогично группе контроля. Тонус артерий сопротивления снизился: значения ДКИ по отведению FM слева увеличились с $58,7 \pm 7,0$ до $67,0 \pm 17,1\%$, т.е. на 14,1%, а по отведению FM справа — с $58,7 \pm 5,8$ до $64,3 \pm 13,5\%$ (на 9,5%). В бассейне *a. vertebralis* (отведения OM) существенной динамики данного показателя не отмечено. У здоровых лиц, напротив, при проведении пробы с гиперкапнией отмечено снижение значений ДКИ (т.е. возрастание тонуса) в отведениях FM в среднем на 10,6% ($p < 0,05$), а в OM — на 25,8%. Состояние венозного оттока, оцениваемое по значениям критерия ДСИ, во время проведения пробы у лиц с ахондроплазией существенно не изменилось, так же, как и у здоровых лиц.

При проведении функциональной нагрузочной пробы с гипероксией отмечено, что объемное кровенаполнение в бассейне *a. carotis interna* существенно не изменилось (что соответствует норме), а в бассейне *a. vertebralis* слева и справа в равной степени возросло на 13,2% (РП в фоновой записи $0,38 \pm 0,1$, при проведении пробы — $0,43 \pm 0,1$), в то время как в группе контроля РП снизился в среднем на 10,6%.

Тонус артерий распределения при проведении данной пробы не изменился ни в группе обследованных, ни в контрольной группе. Тонус артерий сопротивления возрос: значения ДКИ по отведению FM слева снизлись ($p < 0,05$) с $58,7 \pm 7,0$ до $41,7 \pm 4,6\%$, т.е. на 29,0%, а по отведению FM справа — с $58,7 \pm 5,8$ до $39,3 \pm 4,3\%$ (на 33,0%; $p < 0,05$). Аналогичная реакция, зафиксированная у здоровых подростков, была выражена незначительно: ДКИ снизился в среднем лишь на 6,7%. В бассейне *a. vertebralis* (отведения OM) отмечена аналогичная ситуация: слева — уменьшение показателя на 10,5% (исходный уровень ДКИ $54,5 \pm 8,2\%$, на фоне гипервентиляции — $48,8 \pm 5,8\%$), справа — на 22,1% ($55,2 \pm 5,8$ и $43,0 \pm 5,4\%$, соответственно). В контрольной группе существенных изменений показателя зафиксировано не было. Также у лиц с ахондроплазией отмечено наличие значительного снижения ($p < 0,05$ во всех случаях) значений ДСИ: слева — на 20,8 (FM) и 16,2% (OM), справа — на 20,3 и 19,4%, соответственно. Значения анализируемого показателя составили в данном случае во фронто-мастоидальных отведениях исходно $59,1 \pm 3,5\%$, при проведении пробы — $46,8 \pm 2,8\%$ (слева) и $59,7 \pm 3,0$, $47,6 \pm 2,8\%$ (справа), соответственно. В окципито-мастоидальных отведениях получены следующие цифры: слева — $66,5 \pm 3,8$ (фон) и $55,7 \pm 3,4\%$ (гипервентиляция), справа — $67,7 \pm 3,1$ и $54,6 \pm 3,7\%$, соответственно. В контрольной группе показатель ДСИ при гипервентиляции остался на прежнем уровне.

У здоровых лиц разброс максимальных значений РП при функциональных пробах составил 15–25% от значе-

ний фона, а у больных не превышал 5%, что интерпретируется как снижение вазомоторной реактивности сосудов в бассейне *a. carotis interna*.

При проведении нагрузочной пробы с гиперкапнией представленность α -ритма (усредненное по 4 отведениям значение OM) снизилось по всем анализируемым отведениям с уровня $39,3 \pm 0,9$ до $28,3 \pm 1,0\%$, т.е. на 28,0%. Амплитуда (AM) также снизилась по всем отведениям ($p < 0,05$ по F4–T6) на 34,8%: с $151,1 \pm 12,4$ до $98,5 \pm 6,2$ мкВ². Необходимо отметить, что в группе контроля данные тенденции были выражены значительно: OM снизилась в среднем на 52,3% ($p < 0,05$), а AM — на 72,9% ($p < 0,05$). Индекс β -ритма не изменился, в то время как у здоровых лиц он возрос ($p < 0,05$) в среднем на 40,1%, а амплитуда данной ритмики у лиц с ахондроплазией снизилась ($p < 0,05$ по F4–T6) в среднем на 30,9% ($19,4 \pm 0,5\%$ — исходный уровень, $13,4 \pm 1,6\%$ — во время пробы), в группе контроля отмечено возрастание AM на 8,9%. Степень присутствия (OM) патологической ритмики δ -диапазона возросла ($p < 0,05$ по F3–T5) в среднем на 23,9% (с $31,4 \pm 1,8$ до $38,9 \pm 3,0\%$) при падении ($p < 0,05$ по C4–O2) амплитуды (AM) на 21,7% (с $37,4 \pm 3,3$ до $29,3 \pm 3,6$ мкВ²), что соответствует нормативным данным. Характеристики θ -активности во всех случаях снижались (аналогично здоровым лицам): индекс — на 14% (с $17,2 \pm 0,6$ до $14,8 \pm 0,4\%$), амплитуда — на 33,9% (с $49,3 \pm 0,7$ до $32,6 \pm 0,6$ мкВ²; $p < 0,05$ по C4–O2).

На фоне гипероксии отмечено снижение значений OM и AM α -ритма во всех анализируемых отведениях. В первом случае показатель снизился ($p < 0,05$) в среднем на 32,8% (до уровня $26,4 \pm 1,0\%$), что соответствует норме, во втором — на 32,2% (до $102,5 \pm 9,1$ мкВ²; $p < 0,05$ в 2 отведениях), в то время как в группе контроля амплитуда снизилась ($p < 0,05$) на 75,4%. Индекс β -ритма несколько возрос: на 12,9% (в норме на 36,8%; $p < 0,05$), а амплитуда снизилась на 29,9% (до уровня $13,6 \pm 0,4$ мкВ²; $p < 0,05$ по C4–O2), что соответствует нормативам. В отношении активности δ -диапазона отмечено нарастание обоими анализируемых параметров: значения OM увеличились ($p < 0,05$ в 3 отведениях) до отметки $44,4 \pm 1,2\%$ (на 41,4%), что интенсивнее, чем в группе контроля (19,8%), а AM — до уровня $41,0 \pm 2,2$ мкВ² (на 9,6%), в то время как у здоровых лиц отмечено снижение ($p < 0,05$) AM в среднем на 39,5%. Индекс θ -активности не изменился, что соответствует норме, а амплитудная характеристика несколько снизилась: до $42,0 \pm 3,4$ мкВ² (на 14,8%), тогда как в контрольной группе отмечено снижение ($p < 0,05$) на 61,1%. Таким образом, на фоне проведения нагрузочных проб на ЭЭГ отмечено развитие явлений десинхронизации при нарастании представленности медленноволновой δ -активности.

Заключение

У больных ахондроплазией кровенаполнение сосудов головного мозга снижено ($p < 0,05$) в обоих сосудистых бассейнах с преобладающим дефицитом кровотока в бассейне *a. vertebralis*, и в 41,6% наблюдений выявлены признаки внутричерепной гипертензии легкой степени.

Ритмика головного мозга характеризовалась достоверным ($p < 0,05$) умеренным увеличением амплитуды и значительным увеличением представленности медленноволновой активности с преобладанием выраженности ритмики θ -диапазона. Умеренные нарушения ($p < 0,05$) физиологической активности (α -, β -) были одинаково

выражены в обоих частотных диапазонах: страдала как амплитуда, так и индекс ритмики.

На фоне проведения нагрузочных проб отмечено раз-
витие на ЭЭГ явлений десинхронизации при нарастании

медленноволновой δ -активности. Снижение вазомотор-
ной реактивности сосудов в бассейне *a. carotis interna*
у больных ахондроплазией сочеталось с более слабым
($p < 0,05$) реагированием на нагрузку в α - и β -диапазонах.

REFERENCES

1. DiMario F.J. Jr., Ramsby G.R., Burlison J.A., Greensheilds I.R. Brain morphometric analysis in achondroplasia. *Neurology*. 1995; 45 (3): 519–524.
2. Pierre-Kahn A., Hirsch J.F., Renier D., Metzger J., Maroteaux P. Hydrocephalus and achondroplasia. A study of 25 observation. *Childs Brain*. 1980; 7 (4): 205–219.
3. Aryanpur J., Hurco O., Francomano C., Wang H., Carson B. Cranio-cervical decompression for cervicomedullary compression in pediatric patients with achondroplasia. *Neurosurg*. 1990; 73 (3): 375–382.
4. Gordon N. The neurological complication of achondroplasia. *Brain Dev*. 2000; 22 (1): 3–7.
5. Thompson N.M., Hecht J.T., Bohan T.P., Kramer L.A., Davidson K., Brandt M.E., Fletcher J.M. Neuroanatomic and neurophysiological outcom in scholl-age children with achondroplasia. *Am. J. Med. Genet*. 1999; 88 (2): 145–153.
6. Ruis-Garcia M., Tovar-Baudin A., Del Castilio-Ruis V., Rodriguez H.P., Collado M.A., Mora T.M., Rueda-Franco F., Gonzalez-Astiazaran A. Early detection of neurological mani-
festation in achondroplasia. *Childs Nerv. Syst*. 1997; 13 (4): 208–213.
7. Ivanov L.B., Makarov V.A. *Leksii po klinicheskoi reografii* [Lectures on Clinical Rheography]. Moscow, AOZT «Antidor», 2000. 320 p.

FOR CORRESPONDENCE

Skripnikov Alexander Anatol'evich, PhD, Research Worker of Laboratory of Physiology of motion and neurophysiology «Russian Ilizarov Scientific Center for Restorative Traumatology and Orthopaedics»

Address: 640014, Kurgan, M. Ul'yanovoi St., 6; **tel.:** (3522) 23-04-81; **e-mail:** skripnikov2007@mail.ru

Dolganova Tamara Igorevna, PhD, Senior Research Worker of Laboratory of functional studies «Russian Ilizarov Scientific Center for Restorative Traumatology and Orthopaedics»

Address: 640014, Kurgan, M. Ul'yanovoi St., 6; **tel.:** (3522) 45-27-36, 45-42-86; **email:** rjik532007@rambler.ru

Aranovich Anna Mayorovna, PhD, Professor, Head of Department 15 (cosmetic surgery, achondroplasia) «Russian Ilizarov Scientific Center for Restorative Traumatology and Orthopaedics»

Address: 640014, Kurgan, M. Ul'yanovoi St., 6; **tel.:** (3522) 45-03-39; **e-mail:** office@ilizarov.ru