

В.В. Крылов^{1,2}, С.А. Буров³, В.Г. Дашьян^{1,2}, И.Е. Галанкина¹

¹ НИИ скорой помощи им. Н.В. Склифосовского, Москва, Российская Федерация

² Московский государственный медико-стоматологический университет им. А.И. Евдокимова, Российская Федерация

³ Центральный клинический военный госпиталь ФСБ России, Москва, Российская Федерация

Метод локального фибринолиза в хирургии нетравматических внутричерепных кровоизлияний

24

Более 70% гипертензивных кровоизлияний располагаются в глубинных отделах головного мозга. Удаление этих гематом путем энцефалотомии сопровождается дополнительной травматизацией мозга, и часто неудовлетворительными результатами. Одним из малотравматичных методов эвакуации внутримозговых гематом (ВМГ) является пункционная аспирация и локальный фибринолиз. Через небольшое трепанационное отверстие ВМГ пунктируют и аспирируют жидкую часть, которая составляет не более 20%. В полости гематомы оставляют катетер, через который в послеоперационном периоде вводят фибринолитик, растворяющий плотную часть гематомы. Лизированную кровь аспирируют в течение 1–4 суток. Последние поколения фибринолитиков более эффективны, поскольку интенсивнее растворяют сгусток крови, и практически не обладают системным воздействием на свертывающую систему крови при локальном применении. Морфологические исследования показали, что при использовании фибринолиза в области бывшей гематомы формируется киста меньшего размера, а репаративные процессы в зоне, окружающей гематому, выражены лучше, чем в случаях лечения без использования фибринолитиков. Морфологическая картина соответствует и клиническим данным о регрессе неврологической симптоматики, соответствующей очагу поражения. В институте скорой помощи им. Н.В. Склифосовского прооперированы 124 пациента с parenchymatous кровоизлияниями и 28 — с ventricular. Метод позволил снизить летальность с 35 до 21% при parenchymatous ВМГ и с 98 до 48% при сочетании дренирования желудочков с локальным фибринолизом у больных с ventricular гематоматозом.

Ключевые слова: инсульт, локальный фибринолиз, хирургия внутримозговых кровоизлияний.

Введение

Развитие и внедрение в нейрохиргию современных методов диагностики (рентгеновской и магнитно-резонансной компьютерной томографии, ультрасонографии, нейрофизиологических методов) и новых хирургических

технологий (микрохирургии, эндоскопии и нейронавигации) позволило существенно пересмотреть идеологию хирургических вмешательств при нетравматических внутричерепных кровоизлияниях.

На смену открытым операциям все чаще приходят минимально инвазивные вмешательства, позволяющие

V.V. Krylov^{1,2}, S.A. Burov³, V.G. Dashian^{1,2}, I.E. Galankina¹

¹ Scientific Research Institute of Emergency Care named after N.V. Sklifosovsky, Moscow, Russian Federation

² Moscow State University of Medicine and Dentistry named after A.I. Evdokimov, Russian Federation

³ Central Clinical Military Hospital FSS, Moscow, Russian Federation

Local Fibrinolysis in Surgical Treatment of Non-Traumatic Intracranial Hemorrhages

More than 70% of hypertensive hemorrhages are located in deep brain structures. The removal of such hematomas using encephalotomy is accompanied by additional cerebral trauma and often results in unsatisfactory outcomes. The puncture aspiration with local fibrinolysis is one of the minimal invasive methods for treatment of intracerebral hematomas (ICH). The puncture and aspiration of liquid part of ICH (not more than 20% of ICH volume) is performed via small burr hole. Afterward the catheter is placed into ICH cavity and fibrinolytic is injected via this catheter in postoperative period for lysis of ICH solid part. The lysed blood is aspirated within 1–4 days. The last generations of fibrinolytics are very effective concerning intensity of blood clot lysis and practically have no systematic effect on blood coagulation system during their local usage. Morphological examinations showed that usage of fibrinolysis leads to formation of smaller cysts in the region of former hematoma as well as reparative processes in perihemorrhagic zone are expressed better comparing with treatment methods without usage of fibrinolytics. The morphological pattern is also confirmed by clinical signs of neurological deficit regress corresponding to damage focus. We operated 124 patients with parenchymal hemorrhages and 28 patients with intraventricular hemorrhages using described minimally invasive method at the base of Scientific Research Institute of Emergency Care n.a. N.V. Sklifosovsky. The applied method allowed decreasing lethality from 35% to 21% among patients with parenchymal ICH and from 98% to 48% — among patients with ventricular hematomas underwent usage of ventricular drainage combined with local fibrinolysis.

Key words: hemorrhagic stroke, local fibrinolysis, surgery of intracerebral hemorrhages.

при сохранении радикальности удаления кровоизлияния улучшать функциональные исходы заболевания. Одним из перспективных направлений миниинвазивной хирургии геморрагического инсульта является метод пункционной аспирации и локального фибринолиза кровоизлияний [1].

История вопроса

В неврологии и нейрохирургии фибринолитические средства впервые стали применять с конца 60-х – начала 70-х гг. XX в. [2, 3]. Первые исследования в этой области были посвящены системному тромболизису при остром ишемическом инсульте. В 70–80-е гг. были разработаны принципы лечения ишемических поражений мозга с использованием стрептокиназы [4].

Начиная с 80-х гг. помимо системного тромболизиса в клинической практике начали активно применять селективное интраартериальное или венозное введение фибринолитиков непосредственно в области тромба [5]. Использование селективного тромболизиса позволило не только улучшить результаты лечения больных с ишемическими инсультами и уменьшить число геморрагических осложнений за счет снижения системного воздействия фибринолитиков, но и открыть принципиально новые перспективы использования средств фибринолиза в нейрохирургической практике.

Локальный фибринолиз для растворения и эвакуации нетравматических внутримозговых гематом (ВМГ) с введением препаратов непосредственно в кровоизлияние впервые применили в 1984 г. японский нейрохирург К. Matsumoto и соавт. [6]. Авторы методики для удаления ВМГ при геморрагическом инсульте у 51 больного, помимо стереотаксической аспирации жидкой крови для растворения и удаления оставшихся свертков, использовали урокиназу.

Впервые в России метод локального фибринолиза был применен в НИИ скорой помощи им. Н.В. Склифосовского в 1997 г. для аспирации гипертензивных ВМГ под ультразвуковым наведением. Для фибринолиза использовали стрепто- и урокиназу [7]. Впоследствии эти препараты уступили место рекомбинантной проурокиназе [8, 9].

Хорошие результаты, полученные при удалении нетравматических ВМГ, а также разработка и внедрение в клиническую практику новых поколений фибринолитических средств на протяжении последних двух десятилетий XX в. способствовали более широкому распространению метода фибринолиза в нейрохирургии. Помимо системного фибринолиза при ишемическом инсульте и локального фибринолиза при геморрагическом инсульте с 90-х гг. стало развиваться принципиально новое направление использования фибринолитиков — интрате-

кальный фибринолиз при субарахноидальных и внутрижелудочковых кровоизлияниях (ВЖК) нетравматического генеза [10–15].

Классификация и механизмы действия фибринолитических средств

Фибринолиз в организме человека представляет собой комплексный процесс разрушения (лизиса) свертков крови с превращением последних в жидкую часть и связан с расщеплением фибрина и фибриногена на мелкие фрагменты.

Фибринолиз может протекать либо под непосредственным воздействием ферментов, разрушающих нити фибрина (фибринолизин), либо опосредованно, через активацию инертного белка плазмы плазминогена.

Известно 3 основных пути активации плазминогена [16]:

- внутренний;
- внешний;
- альтернативный.

Основным путем активации плазминогена является внутренний, который запускается XIIa фактором свертывающей системы. Последний, взаимодействуя с прекалликреином и высокомолекулярным кининогеном плазмы приводит к активации плазминогена (рис. 1). Данный процесс идет одновременно с процессом свертывания крови и не возобновляется после его завершения.

По внешнему пути активация плазминогена происходит под действием тканевого активатора плазминогена (tPA), а также урокиназы. tPA, обладая 100% сродством к фибрину, связывается с последним на поверхности кровяного свертка, образуя вместе с плазминогеном тройной активный комплекс (фибрин–плазминоген–tPA), под действием которого осуществляется активная продукция плазмина (рис. 2).

Активатор плазминогена урокиназного типа (урокиназа), синтезирующийся почечным эпителием, не имеет сродства к фибрину. Поэтому активация плазминогена под действием урокиназы осуществляется на специфических рецепторах поверхности клеток эндотелия, а также ряда форменных элементов крови (при локальном использовании), непосредственно участвующих в образовании тромба (рис. 3).

Активация плазминогена по альтернативному пути происходит под действием стрептокиназы — ферментного белка из культуры различных штаммов *Streptococcus haemolyticus*. Данный путь активации плазминогена возможен в условиях инфицирования, а также при искусственном введении очищенного фермента. Стрептокиназа, соединяясь с плазминогеном, образует циркулирующий комплекс, активно высвобождающий плазмин (рис. 4).

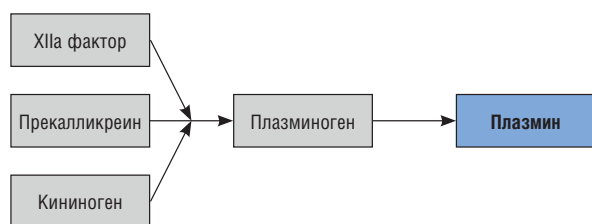


Рис. 1. Схема внутреннего пути активации плазминогена.

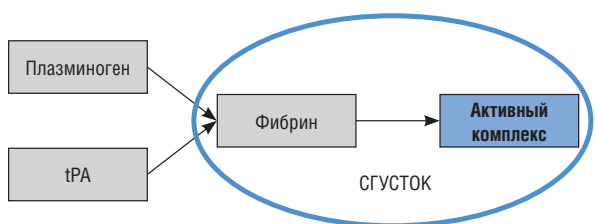


Рис. 2. Схема внешнего пути активации плазминогена с участием тканевого активатора.

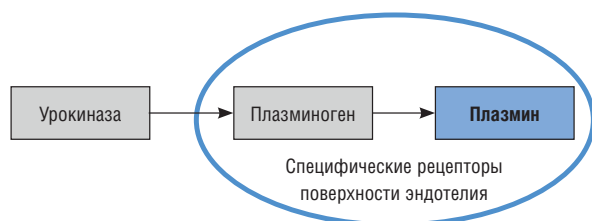


Рис. 3. Схема внешнего пути активации плазминогена с участием эндотелия.

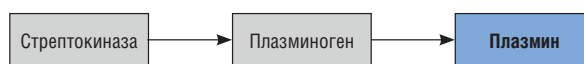


Рис. 4. Схема альтернативного пути активации плазминогена.

Образующийся под действием вышеприведенных активаторов плазминогена плазмин представляет собой активный короткоживущий фермент (время полужизни в кровотоке 0,1 с), который приводит к лизису не только фибрина, но и фибриногена, факторов свертывания V, VIII и ряда других белков плазмы [17, 18].

Для ограничения системного действия плазмينا и удержания равновесия гомеостаза его активность контролируется несколькими ингибиторами, которые условно можно разделить на 2 группы:

- ингибиторы плазмينا и внутреннего звена фибринолиза;
 - ингибиторы активаторов плазминогена.
- Известно 5 поколений активаторов плазминогена.
- Природные активаторы плазминогена: стрепто- и урокиназа. Как было изложено выше, представленные ферменты не имеют родства к фибрину и поэтому отличаются выраженной системной активацией плазминогена, что делает их применение ограниченным при внутрисердечных кровоизлияниях, учитывая риск вторичных геморрагических осложнений.
 - tPA и проурокиназа обладают практически 100% родством к фибрину и действуют исключительно на поверхности сгустка, что дает возможность использовать их для лизиса внутрисердечных гематом даже у больных с нарушениями системной свертываемости крови, которая нередко сопутствует нетравматическим внутрисердечным кровоизлияниям. В отличие от препаратов I поколения, они обладают крайне низкой антигенной активностью. К недостаткам данной группы фибринолитиков относят их быструю инактивацию в циркулирующей крови. При болюсном введении концентрация активного вещества в плазме уже через 10 мин составляет не более 20% от исходной [17, 18].
 - Модифицированная урокиназа, полученная путем рекомбинации ДНК урокиназы методом генной инженерии, обладает значительным локальным тромболитическим эффектом без существенного влияния на системный фибринолиз. К III поколению фибринолитиков также относят ретеплазу, ланотеплазу и E6010, которые представляют собой мутантные формы тканевого активатора плазминогена и по сравнению с последним обладают высоким тромболитическим эффектом, пролонгированным сроком действия, а также меньшим влиянием на истощение гемостатических белков крови.
 - Фрагменты tPA и проурокиназы, интегрированные с P-селектином и аннексином V. P-селектин представляет собой белок, который синтезируется эндотелием и тромбоцитами и обеспечивает адгезию тромбоцитов. Аннексин V распознает и связывает активатор плазминогена с тромбом. Таким образом, за счет соединения каталитической части тромболи-

тика с рецепторами, распознающими тромб, эффективность средств четвертого поколения возрастает в сотни раз, что позволяет при минимальной дозе препарата достигнуть максимальной скорости лизиса сгустка [8].

- Комплекс тканевого активатора плазминогена и ковалентного конъюгата урокиназа–фибриногена. Подобные тромболитические композиции, предполагающие комбинированное введение разных активаторов плазминогена с дополняющим механизмом действия и фармакокинетически различным профилем, позволяют проводить тромболизис даже *in vitro*. Кроме того, в представленных комплексах дозы компонентов могут быть в 20 раз ниже концентраций, применяемых при монотерапии, что существенно снижает стоимость самой тромболитической терапии [8].

Активаторы плазминогена IV и V поколения пока находятся в стадии экспериментальных испытаний, а в клинической практике используют только 4 препарата:

- стрептокиназу;
- урокиназу или двухпочечный урокиназный тип активатора плазминогена (актилизе);
- проурокиназу или рекомбинантный однопочечный урокиназный тип активатора плазминогена (пуроплазан);
- ретеплазу [19].

Методика проведения хирургического вмешательства при гипертензивных кровоизлияниях с использованием метода локального фибринолиза

Оперативное вмешательство с использованием локального фибринолиза состоит из 4 этапов.

I. Планирование доступа для пункции и дренирования гематомы.

Для определения места наложения фрезевого отверстия, точки-мишени и траектории введения пункционной иглы (катетера) в кровоизлияние используют данные КТ.

У больных с внутримозговой локализацией кровоизлияния место для пункции гематомы определяют таким образом, чтобы катетер для дренирования располагался в центре гематомы и проходил по максимальной ее диагонали для создания большей площади орошения фибринолитиком. В настоящее время при пункции кровоизлияний используют анатомические ориентиры, которые соотносят с данными КТ головного мозга, ультразвуковую навигацию, КТ-, МРТ-совмещенную рамную или безрамную навигацию (рис. 5). При ВМГ небольшого объема, неправильной формы или расположенных в функционально важных зонах мозга точность введения инструмента, которую обеспечивает нейронавигация, невозможно переоценить.

При ВЖК используют стандартные точки для пункции передних рогов боковых желудочков.

При базальных кровоизлияниях с тампонадой цистерн для установки катетеров в межжелудочковую и хиазмальную цистерны применяют классический птериональный доступ к сосудам основания черепа.

II. Пункция и дренирование кровоизлияния.

Одной из особенностей данного этапа является обязательное проведение катетера к месту пункции гематомы через подкожный тоннель для профилактики гнойно-воспалительных осложнений. Для пункции и дренирования гематом используют катетеры диаметром 1,5 или 2,0 мм с обязательным наличием на них боковых отверстий.

III. Аспирация жидкой части кровоизлияния.

В большинстве наблюдений сразу после пункции и дренирования ВМГ удастся эвакуировать от 5 до 20 мл жидкой ее части. Данная манипуляция позволяет уже во время операции снизить внутричерепное давление (ВЧД) на 7–10 мм рт.ст., что подтверждается данными мониторинга с дооперационной установкой паренхиматозных датчиков ВЧД.

При ВЖК одномоментное эвакуирование большого количества цереброспинальной жидкости (ЦСЖ) (свыше 15 мл) не рекомендуется, т.к. данная манипуляция может привести к развитию острого синдрома «слипшихся» желудочков. У больных с ВЖК целесообразно дренировать оба боковых желудочка, поскольку в случае окклюзии на уровне межжелудочкового отверстия Монро дренирование одного желудочка может приводить к асимметричной гидроцефалии и поперечной дислокации мозга.

IV. Проведение сеансов локального фибринолиза.

В отличие от внутривенного или интратекального тромболитика, для интратекального или локального растворения сгустков используют меньшие дозировки активаторов плазминогена. Так, если для интратекального тромболитика требуется введение 150 000–300 000 МЕ стрептокиназы в течение 30–60 мин, то для растворения внутримозговых сгустков достаточно вводить по 15 000–30 000 МЕ с экспозицией от 3 до 6 ч. Кроме того, в кровяном русле длительность жизни фибринолитиков составляет 5–20 мин, а в ЦСЖ или непосредственно в гематоме период их активности увеличивается до 3 ч. Аналогично рассчитывают дозировки и для других активаторов плазминогена. В частности, для эффективного интратекального применения урокиназы требуется ввести 60 000 IU, а для tPA — 0,33–1,5 мг с экспозицией в течение 3–12 ч.

Если через 24 ч после операции объем гематомы по данным КТ составляет менее 1/3 исходного, фибринолиз прекращают; если объем больше 1/3 исходного, то введение фибринолитика проводят еще в течение 24–48 ч. Фибринолиз длительностью более 72 ч увеличивает риск развития гнойно-септических осложнений (менингит, вентикулит, эмпиема).

Морфологические изменения при местном применении фибринолитиков в хирургии внутричерепных кровоизлияний

В процессе естественного лизиса внутримозговой гематомы в перифокальной мозговой ткани формируются выраженные изменения, обусловленные как непосредственным объемным воздействием гематомы, приводящим к сдавлению мозгового вещества и сосудов, так и токсическим воздействием продуктов распада элементов крови на окружающее вещество мозга.

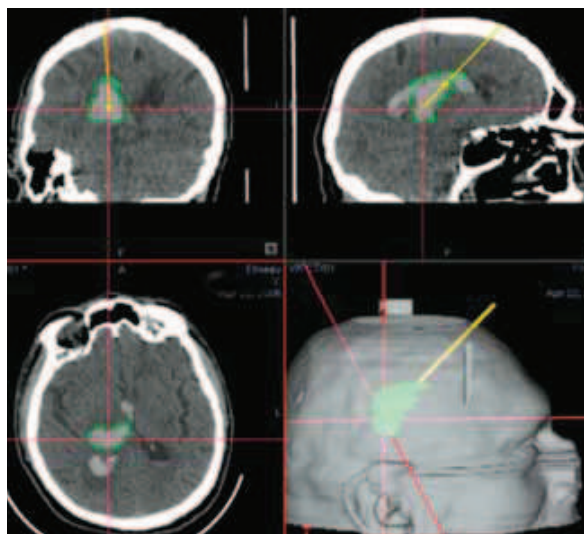


Рис. 5. Фотография с экрана безрамной, КТ-совмещенной навигационной станции. Планирование доступа (желтая линия) для пункции и дренирования гематомы неправильной формы, расположенной в функционально значимой зоне.

27

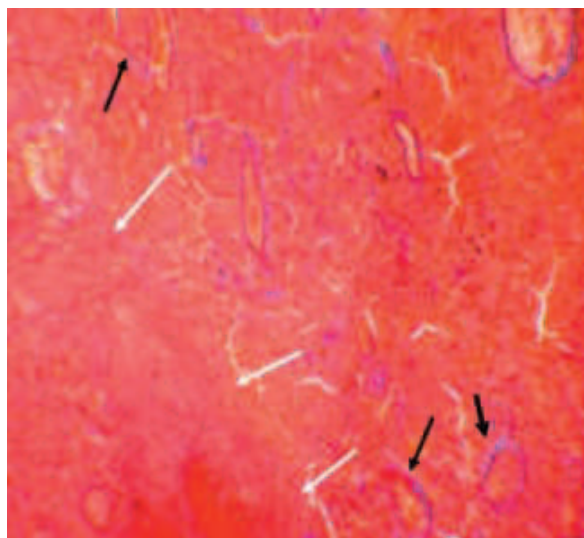


Рис. 6. Сравнительная характеристика процессов репарации вокруг внутримозговых гематом. Окраска: марциус алый голубой. Без использования локального фибринолиза. Вокруг свертков внутримозговой гематомы (белые стрелки) перифокальное мозговое вещество пропитано многочисленными эритроцитами, капилляры с признаками тромбозов и фибриноидного некроза (черные стрелки). Ув. ×40.

Типичной реакцией на внутримозговую гематому без воздействия на нее фибринолитических препаратов является наличие множества периваскулярных кровоизлияний, очагов фибриноидного некроза капилляров и пропитывания эритроцитами окружающего гематому мозгового вещества (рис. 6).

В исходе таких изменений на месте резорбированной гематомы, как правило, образуется значительная кистозная полость с обширным повреждением прилежащего вещества мозга.

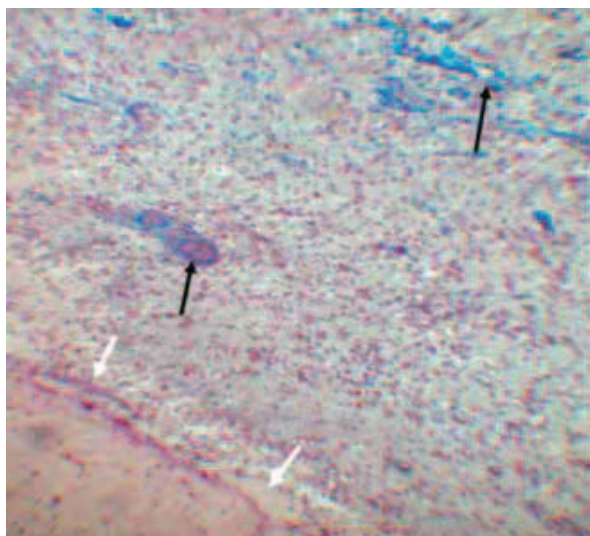
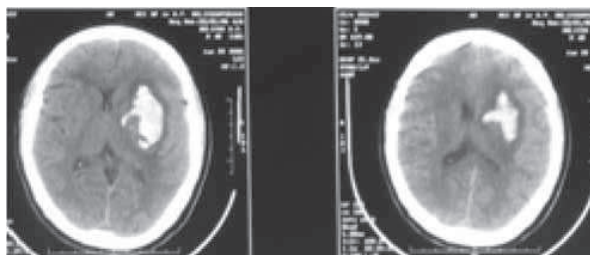


Рис. 7. Сравнительная характеристика процессов репарации вокруг внутримозговых гематом. Окраска: марциус алый голубой. На 12-е сут после фибринолиза в течение 48 ч. Вокруг лизированной гематомы (белые стрелки), представленной бесструктурной массой без фибрина и эритроцитов, в перифокальной ткани — выраженная репаративная реакция с полноценным формированием капилляров (черные стрелки). Ув. $\times 40$.

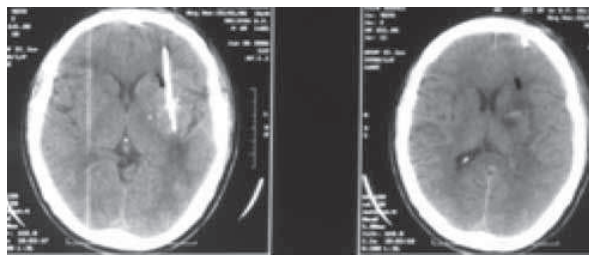
28

На фоне воздействия фибринолитических препаратов определены характерные особенности морфогенеза кровоизлияния и прилежащих тканей, которые условно можно разделить на несколько этапов.

- Введение препарата для фибринолиза в полость гематомы уже в 1-е сут вызывает быстрый гемолиз эритроцитов и превращение их в бесструктурную массу. Под непосредственным воздействием фибринолитика происходит также ранняя дезорганизация нитей фибрина, которые из компактно расположенных тяжелой трансформируются в рыхлые, разрозненные островки и фрагменты нитей. Такая трансформация кровоизлияния приводит к уменьшению оказываемого объемного воздействия в первые 24 ч после операции.
- Вслед за гемолизом эритроцитов наступает ранняя и более интенсивная, по сравнению с естественным лизисом гематомы, макрофагальная реакция, способствующая активной резорбции продуктов распада свертка и уменьшению зоны перифокального повреждения вещества мозга.



А



Б

Рис. 8. Локальный фибринолиз путаменальной гематомы левого полушария мозга. А — компьютерные томограммы до операции. Объем гематомы 32 см^3 . Б — компьютерные томограммы через 24 ч после пункции и начала локального фибринолиза. Кровоизлияние полностью эвакуировано. В полости бывшей гематомы определяется катетер.

- Раннее устранение объемного и токсического воздействия гематомы на окружающую ткань способствует развитию процессов полноценной репарации в ней в виде полного регресса периваскулярных кровоизлияний и пропитывания мозгового вещества эритроцитами (рис. 7). В перифокальной мозговой ткани определяются также полноценные капилляры без признаков фибриноидного некроза.

Наблюдающаяся реакция репарации на фоне фибринолиза приводит к сокращению зоны повреждения, что подтверждается и клиническими данными о регрессе неврологической симптоматики, соответствовавшей очагу повреждения.

Использование метода локального фибринолиза в хирургии гипертензивных внутримозговых кровоизлияний

Вмешательства с использованием локального лизиса гематомы в хирургии геморрагического инсульта относят к группе малоинвазивных операций.

Основную категорию пациентов, которым показано проведение локального фибринолиза при гипертензивном внутримозговом кровоизлиянии, составляют больные с путаменальными и мозжечковыми гематомами при наличии компрессии мозга и выраженного очагового дефицита без признаков быстро нарастающего дислокационного и окклюзионного синдрома и глубокого снижения бодрствования (глубже сопора), когда требуется открытая операция (рис. 8, 9).

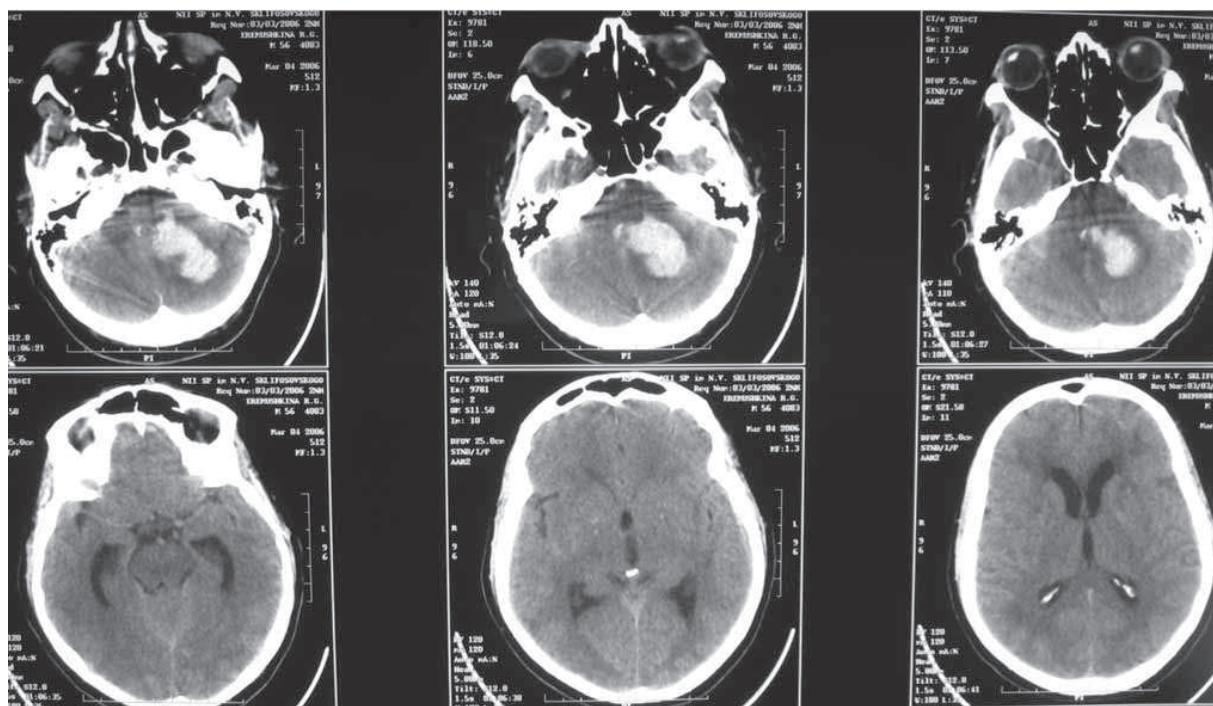
В НИИ скорой помощи им. Н.В. Склифосовского за последние 7 лет методом пункционной аспирации и локального фибринолиза были прооперированы 124 больных. Использование данного метода в рассматриваемой группе пациентов позволило снизить летальность в 1,5 раза по сравнению с общей послеоперационной летальностью (с 35 до 21%). Частота рецидивов кровоизлияний составила 12%, что не превышает число повторных кровоизлияний при традиционных открытых хирургических вмешательствах (20–30%).

Обсуждается целесообразность удаления таламических кровоизлияний методом локального фибринолиза при объеме гематомы свыше 10 см^3 и наличии грубого неврологического дефицита. Хирургическое лечение в данной группе больных также позволяет значительно снизить летальность и привести к регрессу неврологической симптоматики у 15–18% пациентов.

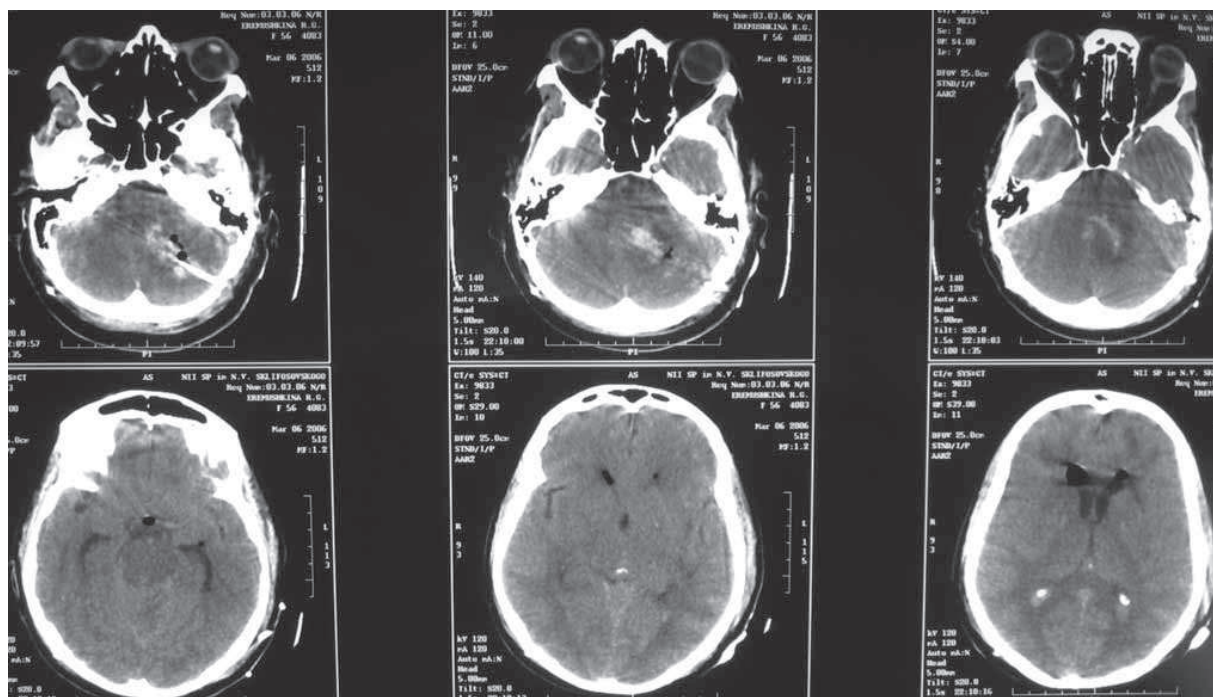
В случаях с субкортикальной локализацией гематомы приоритетным методом хирургии остается открытая

операция, однако в наблюдениях сочетания геморрагического инсульта с тяжелой соматической патологией (нестабильная стенокардия, декомпенсированный сахарный диабет и так далее) локальный фибринолиз мо-

жет рассматриваться как резервный метод удаления внутримозговых гематом указанной локализации. В этом случае перед операцией всем больным с субкортикальными гематомами необходимо выполнение церебраль-



A



B

Рис. 9. Локальный фибринолиз гематомы левого полушария и червя мозжечка. А — компьютерные томограммы до операции. Объем гематомы 18 см³. Б — компьютерные томограммы через 24 ч после пункции и начала локального фибринолиза. Объем оставшейся гематомы 2 см³. В полости бывшей гематомы определяется катетер.

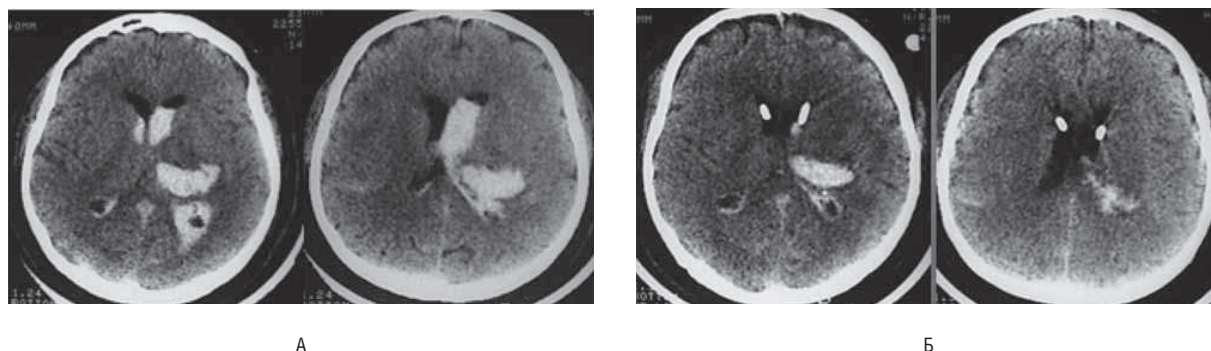


Рис. 10. Компьютерные томограммы больного, оперированного по поводу кровоизлияния в таламус и внутрижелудочкового кровоизлияния. А — 1-е сут после нетравматического паренхиматозно-вентрикулярного кровоизлияния с тампонадой боковых желудочков. Объем внутрижелудочкового кровоизлияния — 30 см³, объем внутримозговой гематомы — 11 см³. Вентрикуло-краниальный коэффициент (ВКК) — 2–21%. Б — через 24 ч после начала фибринолиза. Гемотампонада желудочков устранена, ВКК — 2–18%. Объем внутримозговой гематомы — 8 см³. В боковых желудочках определяются катетеры.

ной ангиографии для исключения вторичного характера кровоизлияния.

Противопоказаниями к локальному фибринолизу являются системные нарушения свертываемости, а также вторичные паренхиматозные кровоизлияния.

30

Интракраниальное использование непрямых фибринолитиков при массивных нетравматических внутрижелудочковых кровоизлияниях

ВЖК являются одной из ведущих причин неблагоприятного исхода у больных с нетравматическими субарахноидально-вентрикулярными кровоизлияниями. Летальность при первичных ВЖК в первые 72 ч может достигать 80% [8].

Существуют 3 основных механизма танатогенеза при ВЖК:

- острая окклюзионная гидроцефалия;
- ишемия структур ромбовидной ямки вследствие прямой компрессии свертками при тампонаде IV желудочка;
- декомпенсация ангиоспазма под действием продуктов распада элементов крови.

Классическая операция наружного дренирования передних рогов боковых желудочков для разрешения окклюзионной гидроцефалии при ВЖК может дать лишь кратковременный положительный эффект.

Применение фибринолиза у больных с гемотампонадой желудочков в 1-е сут после кровоизлияния позволяет санировать желудочковую систему на 3-и сут, а естественный лизис свертков при ВЖК может продолжаться от 20 сут до 1,5 мес (рис. 10). Разрешение окклюзионной гидроцефалии при интракраниальном применении фибринолитиков наблюдается уже с 1-х сут после операции.

Проведение интракраниального фибринолиза показано пациентам, находящимся в тяжелом состоянии, со снижением бодрствования по шкале комы Глазго ниже 9 баллов, только как жизнеспасающее вмешательство, поскольку внутрижелудочковое введение

фибринолитиков является агрессивным мероприятием в отношении последующей индукции вазоспазма и возможного развития серьезных воспалительных осложнений (вентрикулита).

В НИИ скорой помощи им. Н.В. Склифосовского интракраниальный фибринолиз был проведен 28 больным. Несмотря на крайне тяжелое состояние пациентов, метод интракраниального фибринолиза позволил снизить летальность до 48% по сравнению с группой больных, которым проводилось только наружное дренирование желудочков (98%).

В структуре причин смерти у пациентов с применением локального фибринолиза ведущее место занимает субтотальная ишемия головного мозга, что подтверждает возможность прогрессирования ангиоспазма при использовании рассматриваемого метода.

Предлагаемые нами схемы применения метода локального фибринолиза у пациентов с нетравматическими внутримозговыми кровоизлияниями не противоречат подходам, используемым в других клиниках страны, занимающихся оказанием нейрохирургической помощи больным с острыми нарушениями мозгового кровообращения. Только в Москве разработкой данной проблемы занимается 3 наиболее крупных сосудистых нейрохирургических отделения: НИИ скорой помощи им. Н.В. Склифосовского, ГКБ № 15 и НИИ нейрохирургии им. Н.Н. Бурденко. По мере улучшения технического оснащения региональных сосудистых центров страны метод получил еще большее распространение и стал использоваться в нейрохирургических клиниках Казани, Красноярска, Ярославля, Уфы, Чебоксар, Самары, Иваново, Саранска, Ижевска и др.

Заключение

Локальный фибринолиз нетравматических внутримозговых кровоизлияний является эффективным, малотравматичным методом хирургии, позволяющим при сохранении радикальности вмешательства добиться существенного улучшения послеоперационных результатов у пациентов с геморрагическим инсультом.

REFERENCES

1. Krylov V.V., Burov S.A., Galankina I.E., Dash'yan V.G. Local fibrinolysis in the surgery of intracranial hemorrhages. *Neirokhirurgiya - Neurosurgery*. 2006; 3: 4–12.
2. Shevchuk V.R., Danilenko A.M. Svertyvayushchaya sistema krovi i fibrinoliz pri medikamentoznom lechenii tromboembolii legochnoi arterii. *Sistema svertyvaniya krovi i fibrinoliz* [Blood coagulation system and fibrinolysis in medical treatment of pulmonary embolism. In: the Blood coagulation system and fibrinolysis]. Saratov. 1975. 533 p.
3. Schmutzler R., Koller F. Die Thrombolyse-Therapie. *Erg. Inn. Med. «Kinderheilk»*. 1965; 22: 157–210.
4. Wardlaw J.M., Warlow C. Thrombolysis in acute ischaemic stroke: does it work? *Stroke*. 1992; 23: 1826–1839.
5. Bousser M.G., Chiras J., Bonas I., Castaigne P. Cerebral venous thrombosis: A review of 38 cases. *Stroke*. 1985; 16: 199–213.
6. Matsumoto K., Hondo H. CT-guided stereotaxic evacuation of hypertensive intracerebral hematomas. *J. Neurosurg.* 1984; 3: 440–448.
7. Saribekyan A.S., Polyakova L.I. Punktсионная aspiratsiya gipertenzivnykh vnutrimozgovykh gematom s ispol'zovaniem lokal'nogo fibrinoliza. *Mat-ly II s'ezda neirokhirurgov Rossiiskoi Federatsii* [Puncture aspiration of hypertensive intracerebral hematomas with local fibrinolysis. Proceedings of the II Congress of Neurological Surgeons of the Russian Federation.]. Nizhny Novgorod. 1998. pp. 193–194.
8. Krylov V.V., Burov S. A., Galankina I.E., Dash'yan V.G. *Punktсионная aspiratsiya i lokal'nyi fibrinoliz v khirurgii vnutricherepnykh krovoizliyanii* [Puncture aspiration and local fibrinolysis in the surgery of intracranial hemorrhages]. Moscow: Avtorskaya Akademiya; Tovarischestvo nauchnykh izdaniy KMK. 2009. 160 p.
9. Saribekyan A.S. *Khirurgicheskoe lechenie gemorragicheskogo insulta metodom punktсионной aspiratsii i lokal'nogo fibrinoliza* [Surgical treatment of hemorrhagic stroke by puncture aspiration and local fibrinolysis]. Moscow: Letopis'. 2009. 288 p.
10. Burov S.A., Sitnikov A.R. Using direct thrombolytics in intraventricular hemorrhage caused by rupture of aneurysms and arteriovenous malformations. *Neirokhirurgiya - Neurosurgery*. 2004; 3: 51–55.
11. Krylov V.V., Burov S.A., Dash'yan V.G., Smirnov D.S. Intrathecal fibrinolysis with massive non-traumatic intraventricular hemorrhage. *Neirokhirurgiya - Neurosurgery*. 2008; 3: 23–30.
12. Pilipenko Yu.V., Eliava Sh.Sh., Shekhtman O.D., Kheireddin A.S. Local fibrinolysis of non-traumatic intracerebral and intraventricular hemorrhage. *Voprosy neirokhirurgii imeni N.N. Burdenko - Questions of neurosurgery of N.N. Burdenko*. 2012; 6 (76): 3–12.
13. Deleuze A.J., Orliaguet G.A., Meyer P.G., Blanot S., Zerah M., Carli P.A. Intraventricular fibrinolysis for post-traumatic intraventricular hemorrhage in a child with multiple injuries. *Intensive Care Med.* 2000; 26 (10): 1579–1580.
14. Mizoi K., Yoshimoto T., Takahashi A., Fujiwara S., Kosu K., Sugawara T. Prospective study on the prevention of cerebral vasospasm by intrathecal fibrinolytic therapy with tissue-type plasminogen activator. *J. Neurosurg.* 1993; 78: 430–437.
15. Niewkamp D.J., de Gans, Renkel J. Treatment and outcome of severe intraventricular extension in patients with subarachnoid or intracerebral hemorrhage: systematic review of the literature. *Neurology*. 2000; 247: 117–121.
16. *Gemostaz. Fiziologicheskie mekhanizmy, printsipy diagnostiki osnovnykh form gemorragicheskikh zabolevanii* [Hemostasis. Physiological mechanisms, principles of diagnosis of the main forms of hemorrhagic diseases.]. Pod red. Petrishcheva N.N., Papayan L.P. [Petrishchev N.N., Papayan L.P. (editors)]. St. Petersburg. 1999. 117 p.
17. Maksimenko A.V. Third-generation plasminogen activators: A new direction in research. *Bioorganicheskaya khimiya - Russian Journal of Bioorganic Chemistry*. 1999; 25 (8): 563–571.
18. Qureshi A.I., Luft A.R., Sharna M., Guterman L.R., Horkins L.N. Prevention and treatment of thromboembolic and ischemic complications associated with Endovascular Procedures: Part I — Pathophysiological and pharmacological Features. *Neurosurgery*. 2000; 46 (6): 1344–1359.
19. Maksimenko A.V., Tishchenko E.G. Combined thrombolysis - A new direction in research of third generation plasminogen activators. *Voprosy biologicheskoi meditsinskoi farmakologicheskoi khimii - Problems of Biological, Medical and Pharmaceutical Chemistry*. 2000; 1: 6–10.

FOR CORRESPONDENCE

Krylov Vladimir Viktorovich, PhD, Professor, RAMS academician, Head of Emergency Department of Neurosurgery Research Institute of Emergency Care N.V. Sklifosovsky, Head of the Department of Neurosurgery and neuroresuscitation, Moscow State University of Medicine and Dentistry named after A.I. Evdokimov

Address: 129010, Moscow, B. Suharevskaya Square, 3; **tel.:** (495) 621-53-22, **e-mail:** manuscript@inbox.ru

Burov Sergei Alekseevich, PhD, Chief Neurosurgeon of The Central Military Clinical Hospital of the Russian Federal Security Service

Address: 123182, Moscow, 1st Pekhotny lane 9/27; **tel.:** (499) 196-28-95, **e-mail:** s_a_burov@mail.ru

Dash'yan Vladimir Grigor'evich, PhD, Professor, Department of Neurosurgery and neuroresuscitation, Moscow State University of Medicine and Dentistry named after A.I. Evdokimov

Address: 129010, Moscow, B. Suharevskaya Square, 3; **tel.:** (495) 620-12-54, **e-mail:** v485@bk.ru

Galankina Irina Evgen'evna, PhD, Professor, Head of Department of Pathology, Research Institute of Emergency Care N.V. Sklifosovsky

Address: 129010, Moscow, B. Suharevskaya Square, 3; **tel.:** (495) 621-98-07